Lane Medical Library

Ueber

Maligne Erkrankung der Tube

und

Metastasenbildung im Uterus

von

Yuseki Morinaga

aus

Tokio (Japan).

Lane Medical Library

ÜBER

MALIGNE ERKRANKUNG DER TUBE

UND

METASTASENBILDUNG IM UTERUS.

INAUGURAL-DISSERTATION

VERFASST UND DER

HOHEN MEDIZINISCHEN FAKULTÄT

DER

KGL. BAYER. JULIUS-MAXIMILIANS-UNIVERSITÄT WÜRZBURG

ZUR

ERLANGUNG DER DOKTORWÜRDE

VORGELEGT VON

YUSEKI MORINAGA

AUS

TOKIO (JAPAN).

WÜRZBURG.
BUCHDRUCKEREI A. BORST.
1903.

Gedruckt mit Genehmigung der medizinischen Fakultät der Universität Würzburg.

Referent: Herr **Professor Dr. M. Hofmeier.**

Seinen teuren Eltern in Liebe und Dankbarkeit gewidmet vom Verfasser.

Digitized by the Internet Archive
in 2025

https://archive.org/details/uebermaligneerkr0000yuse

Ueber maligne Erkrankungen der Tube und Metastasenbildung im Uterus.

Im weiblichen Genitaltraktus sind die primären malignen Tubengeschwulste im Verhältnis zu der Häufigkeit der malignen Neubildungen des Uterus und der Ovarien ausserordentlich selten und lieferte Orthmann im Jahre 1886 die erste grössere Abhandlung über primäres Tubencarcinom, in welcher er auch zum erstenmale das primäre Vorkommen sicher nachwies, während von einer Reihe älterer Autoren (Rokitansky, Klob, Kiwisch, Sconzani, R. Gee, Bergel, Hennig u. s. w. nur die Möglichkeit des Vorkommens primärer Tubencarcinome zugegeben wurde.

In demselben Jahre wurden noch zwei Fälle von primären Sarkom der Tube, welches bis dahin überhaupt in der Literatur noch nirgends erwähnt worden war, veröffentlicht; Senger beschreibt einen Fall von primären doppelseitigem Rundzellensarkom der Tubenschleimhaut mit einer Metastase im Douglas'schen Raume, während Gottschalk bald darauf einen Fall von primärem, kleinzelligem Spindelzellensarkom in der rechten Tube beschrieb, bei welchem sich ebenfalls metastasische Knoten im Douglas fanden. Es ist dies gewiss eine grosse Seltenheit, da bisher nur sechs Fälle in der Gesamtliteratur erwähnt worden sind.

Vielleicht dürfte es von Interesse sein, die Ansichten einiger älteren und neueren Autoren über malignen Tumoren der Tube zu vernehmen.

Im Senger'schen Fall handelte es sich um eine 51 Jahre alte Frau, welche im Coma diabeticum gestorben war. Der Douglas war von Bindegewebesträngen durchzogen. Die linke Tube liess sich $1^1/_2$ cm weit vom Ostium uterinum als normal verfolgen, dann erweiterte sie sich allmählich auf das doppelte Lumen und ging in einen taubeneigrossen Sack mit glatter Aussenfläche über, welcher sich teils knollig, teils fluctuierend anfühlte; im Innern war er erfüllt mit einer graubraunen, bröckeligen Geschwulstmasse, welche der Innenfläche des Sackes relativ fest anhaftete, nach dem Zentrum zu aber immer weicher wurde und zum Teil als lose bröckelige Masse frei das Zentrum einnahm. Das laterale Ende des Sackes endete in die federkieldicke Tube, um in einen zweiten, nach hinten gewundenen hühnereigrossen Sack überzugehen. Die Aussenfläche desselben war glatt, jedoch begann an mehreren Stellen die Geschwulstwucherung von dem Innern nach aussen sich prominierende Unebenheit zu kennzeichnen.

Das Innere des Sackes war von einem einzigen, taubeneigrossen, kugelrunden Tumor eingenommen, welcher polypenartig mit einem dünnen Stiel an der Vorderfläche des Sackes sass. Dieser Polyp war von deutlich markigem, grauweissem Aussehen und von weicher Consistenz. Vom Innern dieses Sackes gelangte man unter Zuhilfenahme der Sonde in den normal dicken Tubenkanal, aber nur einige Millimeter weit, weil derselbe verschlossen war. Hinter diesem Verschluss lag eine durch Vorlagerung und teilweise Verklebung des vorigen Sackes ganz versteckte Cyste, welche mit schokoladefarbigem Inhalt erfüllt war, und eine glatte Innen- und Aussenfläche ohne eine Spur von Geschwulstentwickelung aufwies. Das laterale Ende des Cyste, offenbar die veränderten und zusammengeklebten Fimbrien umfasste das vom zweiten Tumor vorn ganz verdeckte und erheblich atrophierte linke Ovarium bis zur Hälfte. Das linke Parovarium war nicht aufzufinden, sondern wohl mit der zweiten Geschwulst verwachsen.

Die rechte Tube verlief vom Uterus an 2 cm normal, dann ging sie allmählich in eine pflaumeneigrosse Cyste über, welche eine glatte Aussenfläche hatte, Fluctationsgefühl darbot, und dann in die normale Tube lateralwärts sich weiter verfolgen liess. Die Tube blieb jedoch nur $^1/_2$ cm weit normal, dann erweiterte sie

sich zu einem zweiten pflaumeneigrossen Sack und wurde dann wieder normal. Das rechte Ovarium und das Parovarium normal.

Schnitt man unter Führung der Sonde den Kanal der Tube und die beiden Säcke auf, so sieht man die Wandung der erweiterten Tube sehr zart, etwa wie die Intima einer Vene, aber an vielen Stellen mit stecknadelkopf- bis bohnengrossen, polypösen Wucherungen besetzt, welche stark gefässhaltig waren und ziemlich fest aufsassen. Ausserdem waren die Säcke angefüllt mit einer braunen Flüssigkeit. In der tiefsten Stelle des Douglas'schen Raumes befand sich eine einzige etwa fünfzigpfennigstückgrosse, aus weichem, grauen Gewebe bestehende höckerige und zerfressene, flache, geschwulstartige Hervorragung.

Die mikroskopische Untersuchung an frischen Stücken der rechten Tube ergab, dass diese kleinen, polypösen Bildungen an der Oberfläche meist eine Reihe von papillösen Wucherungen besassen, „gebildet von einem zarten Bindegewebe und eingefügten runden Zellen (etwas grösser als die weissen Blutkörperchen). Das Zentrum einer jeden Papille wird von einem reichlichen Gefässbaum eingenommen, die Basis der Papille besteht aus einem gleichmässigen Gewebe, die runden Zellen werden zahlreicher und das Bindegewebsgerüst wird fast ganz verdeckt". Senger bezeichnet schon diese Veränderungen als „deutliches, kleines Rundzellensarkom". Die etwas grösseren Polypen „zeigen die papillösen Wucherungen an der Oberfläche viel undeutlicher. Wie man aus gehärteten Präparaten ersieht, erstreckt sich das Sarkomgewebe durch die ganze Uneosa bis zur Submueosa; die Muskelhaut der Tube, zwar etwas hypertrophisch, ist sonst von Sarkominfiltration völlig frei. Dagegen zeigen sich die Gefässe der Submueosa und Muskularis über den betreffenden polypösen Geschwülsten bedeutend erweitert und vermehrt und es gehen die oben beschriebenen Gefässe der Papillen von diesen Gefässen aus. Je grösser die Sarkomwucherung in der Tube, desto mehr verlieren sich die papillösen Wucherungen der Oberfläche, desto tiefer dringt das Sarkom in die Tubenwandung ein. In den Wucherungen der linken Tube sieht man ein gewöhnliches kleinzelliges Rundzellensarkom ohne papillöse Oberfläche mit zartem Bindegewebsgerüst und mässig vielen Blutgefässen; an vielen Stellen ist das Sarkom

bis an die Aussenfläche der erweiterten Tube vorgewachsen". Diesen Sarkomcharakter besitzt bei weitem die Mehrzahl der Neubildungen, während nur die kleinen (bis Erbsengrosse) an der Oberfläche papillös gebaut waren.

An manchen Stellen der grossen Geschwulstknoten erscheinen dort, wo die Neubildung in das straffe Binde- und Muskelgewebe der Tubenwandung vordrang, Geschwulstzellen und -stränge, die fast an Carcinombilder erinnerten, während es sich tatsächlich nur um Sarkomgewebe handelte, welches in die Lymphräume vorgedrungen war.

Schwieriger zu deuten war ein Bild, welches sich nur an einer Stelle der linken Tube fand. Mitten im Sarkomgewebe der polypösen Geschwulst fanden sich hier „deutliche, tubulöse, mit hohem einfachen Zylinderepithel bekleidet und mit einer Membrana propria versehene Kanäle, aber ganz deutliche Drüsenschläuche". Manche derselben hatten ein sehr kernreiches junges Bindegewebe um sich, die meisten aber waren unmittelbar von Sarkomgewebe umgeben.

Senger ist geneigt, diese drüsenartige Wucherung von den gewucherten Drüsen des Parovariums abzuleiten. Da sie sich aber nur an einer Stelle fand, so trat sie natürlich dem Sarkomgewebe gegenüber ganz zurück.

Die hämorrhagische Cyste links war nach Verschluss der Tube durch die menstruelle Blutung entstanden. Die Metastase im Douglas stellte ebenfalls ein kleinzelliges Rundzellensarkom dar.

Der Fall Gottschalk betraf eine 37jährige Patientin, welche dreimal normal geboren hatte. Das Leiden mit heftigen Schmerzen in der rechten Seite des Unterleibes begann vor 3 Monaten.

Bei der Untersuchung zeigte sich rechts vom Uterus ein walnussgrosser, nach hinten zu noch ein etwa apfelgrosser Tumor; im Douglas fühlte man auch unregelmässige kleine derbe Knoten. Die operativ entfernte Geschwulst der rechten Tube, ebenso die Knoten auf dem Peritoneum des Douglas'schen Raumes erweisen sich bei mikroskopischer Untersuchung als ein kleinzelliges Spindelzellensarkom der Tubenschleimhaut. Der apfelgrosse Tumor war eine zwischen Ovarium und Beckenwand sitzende Blutcyste.

Eine weitere Beobachtung von Sarkom der Tube wurde von Jauvrin veröffentlicht:

Die bedeutend vergrösserte, keulenförmig gestaltete Tube war ebenfalls operativ entfernt worden. Der Durchmesser betrug 4 cm. Das ganz durchgängige und von unveränderten Epithel ausgekleidete Lumen der Tube ging in vielen Schlängelungen durch die Neubildung durch. Diese war zwischen der Schleimhaut und dem sonst normalen Peritoneum entwickelt und bestand hauptsächlich aus embryonalem Bindegewebe, vereinzelten glatten Muskelfasern, Schleimgewebe, sowie Zellen verschiedener Form. Die Geschwulst wird daher von dem Autor als Mixosarkom bezeichnet.

Ein vierter Fall von Tubensarkom ist von Senger veröffentlicht worden.

Eine 42 Jahre alte Frau von cachectischem Aussehen, die seit 18 Jahren in steriler Ehe lebte, und dreimal schwere, dann noch etliche Male leichte Attaquen von „Unterleibsentzündung" durchgemacht hatte, bemerkte seit $^1/_2$ Jahr Stärkerwerden des Leibes, und schon seit Jahren profuse Menstruation, doch in regelmässigen Intervallen von 3 Wochen. In der Zwischenzeit nur mässiger Ausfluss.

Bei der Untersuchung fand sich in dem unregelmässig aufgetriebenen Leib eine vorzugsweise die linke Bauchhälfte bis zum Hypochondrium hinauf ausfüllende prallelastische, unempfindliche, unverschiebliche Geschwulst, die vom Nabel abwärts auch das rechte Hypogastrium auf etwa Handbreite einnimmt. Ein rundlicher etwa fingerdicker Strang läuft von rechts-unten nach links-oben, der anteflectierte nicht vergrösserte Uterus, der weit nach rechts gedrängt, durch das linke Scheidengewölbe tief herabbuchtende Tumor, und fixiert. Es wurde ein Cystom des linken Parovariums und ausserdem eine doppelseitige chronische Adnexerkrankung angenommen.

Bei der Operation schien die Geschwulst retroperitoneal zu liegen. Die linke Tube verlief bogenförmig nach oben aussen und schwoll nach dem verschlossenen Abdominalende immer mehr an, so dass das letzte Drittel den Umfang einer Dünndarmschlinge annahm. Sie war von durchweg geradezu harter Consistenz.

Die rechte Tube war mit dem Ovarium in zahlreiche feste Verwachsung eingebettet; aus diesen gelöst und hervorgezogen zeigte sie Destillierkorbenform; sie war vom Uterinende nach dem verschlossenen Abdominalende bis zu Daumendicke angeschwollen.

Bei Eröffnung der linken Tube von der Pars uterina her der Länge nach zeigte sich dieselbe von weichen, papillären Neubildungen erfüllt. Es sassen etwa ein Dutzend dieser markigen Papillome pilzartig gestielt, ähnlich spitzen Condylomen, aber mit mehr abgerundeten, nicht so zerklüfteten Zacken in der Pars uterina und media tubae; sie waren erbsen- bis haselnussgross. In dem abdominalen Ende drängten sie sich ganz dicht zusammen und durchsetzten hier auch in Gestalt von weichen markigen Infiltraten, fast bis zu Centimeterbreite, die stark verdickte Tubenwand.

In der rechten Tube sassen weniger Papillome, dafür aber in deren Pars abdominales eine einzige dünngestielte, aus mehreren höckerigen Knollen zusammengesetzte Geschwulst von 3 cm Länge und 15 cm Breite.

Etwa $^1/_2$ Jahr nach der Operation starb die Kranke, nachdem seitlich vom Uterus und in den Leistendrüsen Metastasen aufgetreten waren.

Bei der mikroskopischen Untersuchung ergaben Schnitte durch einen der grösseren papillären Knoten dichtgedrängten Haufen grosskerniger, doch kleiner Rundzellen (nicht ganz von Grösse der kleineren Form von Leukocyten). Diese umschlossen kolbige, zapfenförmige Gebilde sowie rundliche alveolen ähnliche Haufen von epithelialen Zellen, welche sich teils scharf von den Rundzellen abhoben, teils mit verwaschenen Grenzen in diese übergingen und zwar stellenweise so, als ob die Rundzellen in das Innere der Zapfen eindrängen. An einzelnen Stellen fanden sich auch deutliche gewundene, mit langen zylindrischen Epithelien überkleidete Papillen neben einem oder mehreren Zapfen, doch nur ganz vereinzelt. Das kleinzellige Gewebe überwog weitaus, während sich die epithelialen Zapfen und Papillen nur ganz vereinzelt fanden.

Die Ränder der Geschwulst verliefen teils in Gestalt plumper, kolbenähnlicher Papillen, teils in Form langer, auch verästelter schmaler Zotten. Diese Papillen waren meist noch mit wohl-

erhaltenem niedrig-zylindrischem Epithel bedeckt, welcher sich streckenweise von der Unterlage abhob; an diesen Stellen war in beträchtlicher Breite eine ganz besonders starke Anhäufung von Rundzellen vorhanden, ohne alle epithelialen Elemente.

Die eben erwähnten Zotten bestanden ausschliesslich aus teils dicht zusammengedrängten, teils in helles, fein fibrilläres Bindegewebe eingelagerten spärlichen Rundzellen. Züge ebensolchen, streckenweise breiteren und mehr faserigen Bindegewebes durchzogen als verästelte septa die Hautmasse der Geschwulst und zerteilten sie in einzelne Lappen. Im Innern der Geschwulst bestand, von den spärlich epithelialen Zapfen und Papillen abgesehenen, durchaus keine weitere papilläre Anordnung, sondern nur regellose Anhäufung jener kleinen Rundzellen innerhalb einer hellen spärlichen (durch Gerinnung) fein reticulierten Grundsubstanz.

Die Untersuchung der Tubenschleimhaut in einiger Entfernung von einer Geschwulsterhebung ergab an Stelle von Tubenfalten nur niedrige, hügelartige Erhebungen, überkleidet von langen, aber flimmerlosen Epithelien. Unter denselben war die Schleimhaut in breiter Zone auf des Dichteste von kleinen Rundzellen durchsetzt. Epitheliale Einsenkungen fehlten hier ganz.

Die durch frühere Salpingitis interstitialis stark verdickte Tubenwand zeigte da, wo sie von der Neubildung ergriffen war, zwischen den teils auseinandergedrängten, teils in Auffaserung begriffenen Zügen von Muskelfasern und Bindegewebe dreierlei Arten von herdförmigen Zellenanhäufungen: a) spärliche und kleine Haufen epithelialer Zellen, ganz augenscheinlich in Lymphspalten gelegen, b) zahlreiche und grosse Haufen jener kleinen, grosskernigen Rundzellen und c) Mischungen beider, so, dass die Rundzellen sowohl die epithelialen rings umgeben, wie auch zwischen dieselben eindrangen.

Je näher man an die eigentliche Geschwulst herankam, um so mehr nahmen die kleinzelligen Herde an Zahl und Ausdehnung zu, um dann in die diffuse Masse der Geschwulstrundzellen aufzugehen.

Nach diesem Befund bezeichnet Senger die Geschwulst als „ein kleinzelliges Rundzellensarkom der Tubenschleimhaut, doch mit entschiedener Beteiligung epithelialer Elemente.“

Denn wenn man auch in Bezug auf die beschriebenen Papillen und Zapfen im Innern der Geschwulst noch daran denken könnte, dass sie lediglich „epitheliale Reste früherer Tubenfalten vorstellen, indem die doch offenbar im bindegewebigen Stroma der letzteren aufgetretene, sarkomatöse Rundzellenwucherung tatsächlich die Falten zersprengte und deren Epithelbekleidung bis auf vereinzelte Endspitzen aufzehrte, so verlangt das Verhalten der Neubildung innerhalb der Tubenwandung eine andere Deutung. Es muss sich hier unbedingt um ein Eindringen, um eine Verschleppung auch von epithelialen Elementen handeln und liegt es sehr nahe anzunehmen, dass eben die abgeschnürten und zersprengten Epithelien der Tubenschleimhaut durch die Lymphbahnen in die Tubenwand verschleppt wurden, und hier krebsalveolenähnliche Nester bildeten". —

„Nur in dieser, die aktive Beteiligung der epithelialen Elementen sehr einschränkenden Auffassung" möchte Senger von Sarkocarcinoma sprechen. Im Wesentlichen handelte es sich um ein kleinzelliges Rundzellensarkom".

In dieser Beschreibung berücksichtigt man hauptsächlich die Frage: Wie weit man die Beteiligung der Epithelien, die durch Eindringen und Weiterwuchern in den Lymphgefässen charakterisiert ist, einer sehr einschränkenden Auffassung" unterwerfen darf. Es wird darauf noch unten bei einem Vergleich der Befunde Senger's mit unserem Falle zurückzukommen sein.

Bezüglich des Senger'schen Falles, in dem dieser die tubulösen Kanäle beschrieben und von gewucherten Drüsen des Parovariums abgeleitet hat, erklärte Senger, dass jene tubulösen Kanäle keine Drüsenschläuche gewesen seien, sondern papilläre Gebilde, deudritische Endausläufer von normalen oder krankhaft veränderten Tubenfalten.

Der Meinung Senger's, dass die drei Fälle von Charles Dixon Jones, „die einige uralte Spirituspräparate unbekannter Herkunft" betrafen, nicht recht zu nehmen sind, kann man nur beipflichten.

Im Falle v. Kahlden handelte es sich um eine 51jährige Kranke, die drei Geburten durchgemacht hatte, die letzte im Alter von 40 Jahren, und die seit drei Jahren in der Menopause stand.

Seit etwa 7 Monaten hatte die Patientin Druck- und Spannungsgefühl im Unterleib, aber keinerlei Schmerzen; in letzter Zeit ist sie stark abgemagert. Bei der Untersuchung wurde ein das grosse Becken ausfüllender Tumor von prallelastischer Beschaffenheit nachgewiesen, welcher bis auf den Beckenboden herabging. Durch einen Einschnitt von der Vagina aus wurde haemorrhagische Flüssigkeit entleert.

Die Sektion ergab einen doppelseitigen Tumor der Tuben mit Metastasen in beiden Ovarien, mit überaus zahlreichen grauweissen Metastasen im Peritoneum und im Netz, sowie auf der Peritonealoberfläche des Zwerchfells, sonst wurden zahlreiche Thromben im Plexus pudendus gefunden, von denen aus Embolieen in beiden Pulmonalarterien entstanden waren; die Mitralklappe war mit zwei frischen thrombotischen Auflagerungen bedeckt.

Die rechte Tube war in einen Sack verwandelt, der auf dem Querdurchschnitt einen grössten Höhendurchmesser von 16, einen grössten Breitendurchmesser von 19 mm besitzt. Dieser Sack war vollständig ausgefüllt mit äusserst weichen blumenkohlartigen Massen, welche sich bis an das Fimbrienende der Tube erstrecken, dieses selbst jedoch freilassen.

Diese blumenkohlartige Masse erhob sich überall von der Schleimhaut, so dass letztere nicht mehr zu erkennen ist; und ebenso scheint die Muskelhaut der Tube in die Tumormasse aufgegangen zu sein. Dagegen hob sich der seröse Ueberzug der Tube auch schon für das unbewaffnete Auge überall scharf von der Tumormasse ab. Nach dem Uterus zu, gehen diese Tumormassen bis ziemlich dicht an das uterine Ende der Tube heran, der interstitielle Teil derselben war aber frei.

Das unterhalb der Tube liegende, rechte Ovarium war an einer Stelle mit derselben verwachsen. Es stellte einen walnussgrossen Körper dar, der im Innern ebenfalls eine blumenkohlartige weiche Masse erkennen lässt, wie die Tube.

Die linke Tube war stärker verlängert als die rechte. Der interstitielle Teil war auch hier frei. Ihre innere Hälfte bot ähnliche Verhältnisse dar wie rechts, indem auch hier die Tube in ein weites, wurstförmiges Gebilde verwandelt ist, welches mit blumenkohlartigen Massen erfüllt ist. Dieselben waren auch hier

von dem serösen Ueberzug scharf zu unterscheiden. Ausserdem zeigte sich darunter noch eine Schicht von Muskulatur. In der äusseren Hälfte jedoch tritt die Tube wieder nach und nach in ihrer normalen Formation hervor, und dann bemerkt man, wie die Tumormasse nicht mehr gleichmässig von der gesamten inneren Peripherie ausgeht, sondern nur an den unteren Teil der Tube anstösst, so dass zwei Drittel der Tubencircumferenz in normaler Formation erhalten sind, während sich vom unteren Drittel eine Tumormasse nach abwärts erstreckt. Diese Tumormasse war hier aus einzelnen markigen Knoten zusammengesetzt; sie wird umschlossen aus den Blättern des Ligamentüberzugs der Tube, der sich von dieser auf sie überschlägt.

Das linke Ovarium war etwas nach aussen gerückt, kleiner wie das rechte, nur stark haselnussgross. Es war von einer festen Kapsel umschlossen und das Innere desselben war ebenfalls in eine blumenkohlartige Masse verwandelt.

Der Uterus war etwas verlängert und zeigte ein haselnussgrosser Fybromyom in der hinteren Wand des Fundus uteri.

Die mikroskopische Untersuchung ergab zunächst in der rechten Tube folgenden Befund:

Auf der inneren Oberfläche der Tubenmuskularis fand sich hier an manchen Stellen der Circumferenz noch etwas Bindegewebe und eine schmale zusammenhängende Lage von ganz zusammengedrückten niedrigen Epithelzellen. Weiterhin aber verschwindet diese und es lag hier unmittelbar den Resten der Muskelschicht eine Tumormasse auf. Diese bestand aus ungleichmässigen Zellen, die meistens von runder oder ovaler Gestalt sind, und deren Kerne entweder gerade so gross, wie weisse Blutkörperchen sind, oder etwas grösser. Die Zellen waren von einem schmalen Saum kernigen Protoplasmas umgeben. Ausserdem war die ganze Tumormasse und zwar an verschiedenen Stellen in verschiedener Reichlichkeit durchsetzt von grossen Zellen, bei denen kein regelmässig gestalteter Kern zu erkennen ist, wo sich vielmehr an Stelle desselben ein Chromatinklumpen befand, der die 4—6 fache Grösse eines gewöhnlichen Kernes besitzt. Ausserdem enthielt die Geschwulst auch vielfach Zellen mit 4—6 noch erhaltenen Kernen.

Mitten in der Tumormasse, ohne Zusammenhang mit der Muskularis oder auch mit dem Epithel, wo dasselbe noch erhalten ist, lagen eigentümliche Bildungen, die auf den ersten Blick den Eindruck machen, als wenn sie aus kleinen Epithelzellen zusammengesetzt wären; die Zellen waren entweder zu einer einfachen Reihe aneindergelegt oder sie bildeten auch schlauchförmige oder papillenartige Formationen. Diese Bildungen konnte man bei starker Vergrösserung kaum noch von den übrigen regellos gelagerten Geschwulstzellen unterscheiden, mit denen sie in der Grösse, in der Färbung ihres Protoplasmas und Kernes vollständig übereinstimmen. Andererseits unterscheiden sie sich durch Form und Tinction des Kernes von den noch erhaltenen Epithelien.

Dieser Unterschied wurde besonders deutlich bei Untersuchung wirklicher Papillen der Schleimhaut an einer kleinen Stelle der Circumferenz, die sich jedoch nicht in allen Schnitten findet. „Hier ist die Wand der Tube noch vollständig erhalten und die Schleimhaut ragt hier in Form abnorm grosser Papillen in der Tumormasse vor, von welcher dieselben von allen Seiten umgeben sind. Die Papillen sind zusammengesetzt aus einem bindegewebigen Grundstock mit spindelförmigen Kernen, der in der Mitte ein stark ausgedehntes hyperämisches Gefäss enthält, bekleidet ist die Papille von einer einfachen Lage kurzzylindrischen Epithels, welches aber an einer kleinen Stelle unterbrochen ist; hier befinden sich auch im bindegewebigen Grundstock der Papille Geschwulstzellen, die eine direkte Verbindung herstellen, mit der die Papille umgebenden Geschwulstmasse im Lumen der Tube.

Der Gefässgehalt der Geschwulst war ein ziemlich reicher und an vielen Stellen des Querschnittes fanden sich kleine Nekrosen, besonders an der äusseren Hälfte der Tube, etwa $1^1/_2$ cm von dem noch deutlichen Finembrienende lagen grosse Nekrosen. Auch in diesen Partien des Tumors ragte hier und da von Stellen, wo die Schleimhaut zum Teil erhalten ist, Papillen in's Innere der Tumormasse herein.

An der linken Seite waren ähnliche Verhältnisse wahrzunehmen, die Riesenzellen waren noch zahlreicher und traten noch deutlicher als solche hervor, weil die Kerne weniger zu Chromatinklumpen zusammengeflossen waren. Die schlauchförmigen

Bildungen im Innern des Tumors waren ebenfalls vorhanden und ebenso ragten hier und da einzelne papillenförmige Schleimhauterhebungen in die Tube hinein. Schnitte aus dem Teile, wo die Tumormasse nur noch von der unteren Circumferenz der Tube auszugehen schien, ergaben bei miskroskopischer Untersuchung, dass hier die Tube schon vollständig intact war, und dass sich die Geschwulst nur noch in den angrenzenden Lymphspalten befand. Nach diesen Befunden erklärte Kahlden: „Hier kommt ein dem Carcinom sehr ähnliches Bild zustande, indem die einzelnen kleinen Geschwulstzellen gefüllten Lymphgefässdurchschnitte von breiten Bindegewebszügen umgeben sind und so eine alveoläre Structur vertauschen. Die Geschwulstzellen gleichen aber auch hier in Form und Grösse ganz denjenigen der primären Geschwulst.

Weitere Aufschlüsse gaben dann noch Schnitte, die durch die Nachbarschaft beider Tuben waren. Es zeigte sich, dass hier sämtliche Lymphgefässe des Ligamentum latum mit Geschwulstmassen angefüllt waren. In den ersten Anfängen waren die Lymphgefässe nur mit kleinen Rundzellen vollgepfropft; man konnte die Endothelauskleidung der Lymphgefässe noch deutlich unterscheiden, hatte aber den Eindruck, als wenn die Endothelzellen etwas vergrössert wären und daher weiter in das Lumen vorragten und sich schärfer abhoben. Riesenzellen waren in diesen kleinsten Tumorbildungen nicht vorhanden, dagegen enthielt einer derselben eine kleine beginnende Nekrose. In einem etwas fortgeschrittenen Stadium änderten sich die Verhältnisse nach zwei Richtungen. Das Endothel am Rande war nicht mehr einschichtig, sondern lag an vielen Stellen in mehreren Lagen übereinander, hier und da ragte es auch in Form von ganz kleinen zapfenartigen Fortsätzen gegen die das Lumen des Lymphgefässes ausfüllende Geschwulstmasse vor; die letztere schliesst jetzt zwischen den gewöhnlichen Geschwulstzellen zahlreiche riesenzellenartige Gebilde von der schon mehrfach erwähnten Beschaffenheit ein, und an manchen Stellen, die dem Rande nahe liegen, sieht man auch, dass diese 4—6 kernigen Riesenzellen von gewucherten Endothelien abstammen.

In einem noch weiteren Stadium waren die papillären Erhebungen des Enthodels noch viel höher und damit auch deutlicher geworden, auch hatten sich viele dieser Erhebungen von

der Wand des Lymphgefässes bekleidenden Enthodellage losgelöst. Sie lagen frei im Innern des Geschwulstknötchens und zeigten jetzt ein ganz ähnliches Aussehen wie die schlauch- und papillenförmigen Bildungen im Innern der Tube selbst.

In den Schnitten des rechten Parovariums fand sich ein etwas gefalteter Hauptschlauch, der mit kurzem zylindrischen Epithel ausgekleidet ist, und eine Anzahl kleiner Nebenschläuche. Die Geschwulstbildungen in den Lymphgefässen traten vielfach bis nahe an das Parovarium heran, irgend welche Beteiligung war aber nicht zu konstatieren.

Nach der vorliegenden mikroskopischen Beschreibung bezeichnet Kahlden die Geschwulst als „ein Sarkom, welches seinen Ausgangspunkt von beiden Tuben genommen hat und zu späterer Erkrankung der Lymphgefässe der Ligaments und der Ovarien geführt hat. Das Verhalten der Tubenwandung spricht dafür, dass die Neubildung zwischen Epithel und Muskularis also in der Schleimhaut der Tube entstanden ist.

Gelegentlich der Verhandlungen der Deutschen Gesellschaft für Gynäekalogie, (achte Versammlung in Berlin) demonstrierte Orthmann ein sekundäres Tubensarkom bei primärem Ovarialsarkom, welches bei einer 18jährigen Patientin operativ entfernt worden war. Dasselbe war ziemlich derb und verdickt, 11 cm lang und 1,5—1 cm dick. Auf einem Querschnitt zeigte es sich: Die Tubenschleimhaut geschwollen und ebenso wie die Tubenwand infiltriert. Die mikroskopische Beschreibung der Tubengeschwulst ergab, dass die Tube in toto sarkomatös degenerirt ist und zwar ohne jede Beteiligung des normalen Schleimhautepithels während es sich im Ovarium um ein Rundzellensarkom handelte.

Unser Fall in der Literatur das Sechste und Letzte primäre Tubensarkom soll nach Anführung einiger Ansichten und Beschreibungen über Tubencarcinom geschildert werden.

Nicht ganz so selten scheint das Vorkommen des Carcinoms der Tuben zu sein; doch wenn man die Lehrbücher der Gynaekologie und pathologischen Anatomie aus älterer und neuerer Zeit, sowie auch die Monographien über Tubenerkrankungen durchsieht, so findet man, dass Tubenkrebs im Allgemeinen sehr

selten und dann gewöhnlich sekundär bei Carcinom des Uterus, der Ovarien oder Peritoneum vorkommt.

Die Statistik A. Martins spricht in hohem Masse für die Seltenheit der krebsartigen Tubenneubildungen: Es wurden in einem Zeitraum von 8 Jahren 20.605 gynaekologische Erkrankungen beobachtet; davon kamen im Ganzen 1484 Salpinxerkrankungen in Betracht. Bei 525 waren beide Adnexa erkrankt, bei 548 nur die der linken, bei 411 nur die der rechten Seite. Die Aetiologie erschien unklar, respektiv es wurden als katarrhalisch erkrankt 1109 angesprochen, 143 sind als gonorrhoisch, 213 als septisch (puerperal oder anderweitig entstanden), 19 mal sind andere Erkrankungen angenommen, resp. nachgewiesen worden: 7 mal Tuberkulose, 7 mal Syphilis und nur 5 mal Carcinom.

Die meisten Fälle von Tubencarcinom scheint noch Kiwisch beobachtet zu haben; derselbe fand unter 78 Fällen vom Uteruscarcinom 18 mal Krebs der Tuben. Hierfür sprechen auch die Angaben von Dittrich, welcher bei 94 Krebserkrankungen bei Frauen, unter denen sich 40 Fälle von Uteruscarcinom befanden, nur 4 Fälle von Tubencarcinom beobachtet hat, und zwar 3 bei gleichzeitigen Uteruscarcinom und 1 Fall bei Magen-, resp. bei Ovarial- und allgemeinen Peritonealkrebs. Orthmann jedoch fügt dem Befunde von Kiwisch hinzu: Man kann allerdings wohl mit Recht zweifeln, ob es in allen diesen Fällen um wirkliches Carcinom gehandelt hat, zumal da es eine allgemeine bekannte Tatsache ist, dass bei Carcinom des Uterus häufig gleichzeitig katarrhalische Affectionen der Tuben vorkommen, welche bei nur oberflächlicher Betrachtung leicht eine carcinomatöse Degeneration vortäuschen können.

Ein von Scanzoni beschriebener Fall ist besonders bemerkenswert, bei welchem die linke Tube bis zu Daumendicke ausgedehnt und mit einer milchweissen, breiigen Markschwammasse gefüllt war, während gleichzeitig der rechte Eierstock in einen faustgrossen erweichten Markschwamm verwandelt war.

Dieser Fall dient übrigens auch als Beleg für die Richtigkeit der auch schon von anderen Seiten aufgestellten Behauptung, dass die krebsigen Erkrankungen des Eileiters nicht immer nur durch

die Contiguité dieser Organe mit anderen analog erkrankten Nachbargebilden bedingt werden.

Nach Pokitanshy und Klob kommt der Tubenkrebs neben Carcinom des Ovariums jedoch als selbständige Erkrankung vor und zwar sowohl in medularer wie in skirrhöser Form entweder als circumscripter Knoten oder mehr in diffuser Weise. Aehnlich spricht sich Hennig aus. Seine Schilderungen lassen in einzelnen Teilen den papillären Bau der Geschwulst hervortreten.

Auch K. Lee und Walshe kannten das Tubencarcinom, welches innerhalb der Tube selbst entstehen könne, in der Mehrzahl der Fälle aber sekundär hauptsächlich vom Uterus aus sich entwickelte.

Jedoch die meisten Angaben dieser älteren Autoren sind ungenau, ganz abgesehen davon, dass fast jegliche mikroskopische Beschreibung fehlt. Unter solchen Umständen konnte Orthmann, der im Anschluss an eigene Beobachtungen alle Fälle aus der Literatur zusammenstellte, nur 13 Fälle finden, in denen es sich höchstwahrscheinlich um wirkliches Carcinom der Tuben zu handeln scheint, soweit man wenigstens aus dem klinischen Verlauf und der Beschreibung der primär erkrankten Organe schliessen konnte. Unter diesen Fällen war kein einziger, der als primäre krebsige Erkrankung der Tuben hätte angesehen werden können; sie alle waren vom Uterus oder Ovarium zur Tube übergegangen. Was die Aetiologie des Tubencarcinoms in diesen 13 Fällen betrifft, so ist Orthmann der Ansicht, dass der Uterus als primär erkranktes Organ die erste Stelle einnehme, denn 9 mal ging das Carcinom von ihm aus und zwar war 5 mal das Corpus uterii, 2 mal Corpus und Collum und 2 mal das Collum allein erkrankt. In 4 Fällen schien das Ovarium das primär erkrankte Organ gewesen zu sein. Die Erkrankung war in 6 der 13 Fälle eine doppelseitige und zwar fast stets bei Carcinoma uterii infolge von unmittelbarem Uebergreifen der carcinomatösen Degenerationen durch das Ostium uterinum auf die Tube; nur in einem Fall fand sich eine doppelseitige Erkrankung bei gleichzeitigem doppelseitigen Carcinom der Ovarien und allgemeinen Krebs der Peritoneum und der Unterleibsorgane.

Den ersten sicheren Fall von primärem Carcinom der Tube beschrieb Orthmann wie folgt: Bei einer 46jährigen Frau wurde ein kindskopfgrosser rechtsseitiger Adnextumor von prallelastischer Konsistenz und unebener Oberfläche konstatiert und durch die Laparatomie entfernt. Die kolossal ausgedehnte Tube war mit dem Ovarium fest verwachsen, letzteres in einem fluctuirenden Tumor (2 Abscesse) verwandelt. Im Innern der hypertrophischen Tuben fanden sich zahlreiche kleine papilläre Excrescenzen, welche im weiteren Verlauf das Lumen der Tube vollständig ausfüllten. Das Ostium abdominale war mit der Wand des grösseren der beiden Ovarialabscesse verwachsen. Bei der Sektion — die Kranke starb am 6. Tage post operationem — fanden sich an einer circumscripten Stelle der Excavatio vesico uterina kleine Geschwulstknötchen und einige retroperitoneale Drüsen carcinomatös verändert.

Aus der mikroskopischen Beschreibung dieses Falles geht hervor, dass er vorwiegend einen papillären Bau hat. Orthmann's Schlussfolgerung lautet: „Es gibt ein primäres Carcinom der Tuben, welches von der Schleimhaut ausgeht und einen vorwiegend papillären Bau hat".

In der Folgezeit wurden primäre Tubencarcinome von Doran, Eberth und Kaltenbach, Landau-Rheinstein, Zweifel, Westermark und Queusel, Fearne, Knauer, Sänger und Barth, Fischel, Rosthorn, Eckardt u. s. w. beobachtet (vgl. Literaturanhang).

Im Falle Alban Doran handelte es sich um eine 48jährige Frau, welche einmal geboren hatte und seit $^1/_2$ Jahre in der Menopause stand. Seit 3 Jahren dünneitriger Ausfluss. Vor 1 Jahr Ausschabung der Mucosa, danach Perimetritis dextra, nach deren Rückgang langsam wachsender Tumor. Abmagerung. Es zeigte sich der Charakter der Geschwulst: Markiges, zottiges Carcinom der rechten Tube bis auf 3 cm vom uterinen Ende der Tube, deren abdominalen Ende verschlossen. Doran vergleicht den mikroskopischen Bau mit einem Drüsencarcinom. Linke Adnexa nur durch chronische Entzündung verändert. Ovarium dextrum wenig vergrössert, lappig, von Krebswucherungen durchsetzt, ausserdem vom verdickten Lig. lat. her zellig infiltriert. Tod nach 10 Monaten 3 Wochen an Recidiv. Bei der Sektion wurde

ein Tumor gefunden in der uterinen resicalen und vaginalen Mucosa.

Der von Kaltenbach vorgestellte Fall von bilateralem Tubencarcinom wurde später von Eberth nach vorgenommener histologischer Untersuchung für ein doppelseitiges Papillom der Tube erklärt. Auch hier handelte es sich um eine 50jährige Patientin, welche nie entbunden hatte. Menopause seit $^1/_2$ Jahre, seit 4 Jahren Abgang gelblicher Flüssigkeit, gewöhnlich gemengt mit Blut. Seit etlichen Monaten heftige Schmerzen im Leib. Linke Tube erweitert bis Daumgrösse, während die rechte faustgross ist. Markige, papillomatöse Geschwülste in beiden Tuben. Eindringen in die Tubenwand mit subperitonealer papillärer Knötchenbildung an der rechten Tube. Recidiv in 18 Monaten.

Gelegentlich sprach J. Veit in der Diskussion zu dem Vortrage Kaltenbachs über seinen Fall von Tubencarcinom, welches er bei einer 36jährigen Frau beobachtet hatte.

Die Patientin hat nie geboren. Heftige Schmerzen, geringes Fieber, Pyosalpinx mit übelriechendem Inhalt. Innenfläche der Tube mit zahlreichen kleinen Wucherungen besetzt, deren mikroskopische Untersuchung deutlich Carcinom ergab. 3 Monate nach der Operation wohl.

Nachdem nun die Aufmerksamkeit auf diese Tubenneubildung gelenkt worden war, wurden von Jahr zu Jahr immer mehr Fälle bekannt.

So berichteten Landau und Rheinstein über ein in der Wand einer Tube beobachtetes medullares Carcinom der Schleimhaut. Deren Befund war wie folgt: Eine 46jährige Frau, welche seit 17 Jahren verheiratet war und steril blieb. Vor zwei Jahren war sie 6 Wochen wegen Unterleibschmerzen behandelt worden. Seit 11 Wochen heftige Schmerzen links im Leib, im linken Bein u. s. w. Rechte Tube birgt in einer sackartigen Erweiterung etwa in ihrer Mitte auf eine Strecke von 3 cm ein markiges Carcinom; ein weiter lateral gelegener cystischer Hohlraum ist glattwandig. Links nur Sactosalpinx serohämorrhagica. Uterus, Ovarium, Peritoneum normal. Nur ist das rechte Ovarium mit der Tube verwachsen. Ascites nach der Operation, mit harten Massen im Abdomen, Recidiv in 10 Monaten.

Wynter beschrieb ein Präparat, das er bei einer Sektion gefunden hatte, hühnereigrosse, krebsige Masse im Zusammenhang mit dem Fimbrienende der rechten Tube. Das Innere der krebsigen Masse communiciert mit einer strausseneigrossen (geborstenen) Cyste, deren Innenfläche von deutristischen Wucherungen ausgekleidet ist. Uterus und beide Ovarien frei.

Mischnoff hat einen Fall von primärem Carcinom der Tube folgendermassen beschrieben: Linke Tube bildet einen Sack, gut faustgross, rechte Sacto-Salpinx papillomatosa. Eine Cyste fand sich in Verbindung mit der rechten Tube und dem rechten Ovarium sie war mit klarer Flüssigkeit gefüllt. Linkes Ovarium eingebettet in Adhäsionen, rechtes normal. Recidiv in 7 Monaten.

Der Fall Zweifel betraf eine 46 jährige Patientin, welche einmal geboren hatte. Menses stets normal. Das Leiden stammt seit $^3/_4$ Jahren und begann mit wässerigem gelblichem Ausfluss, Leibschmerzen und Mattigkeit. Linksseitig 20 cm langer, 8 cm dicker, wurstförmiger cystischer Tumor platzt bei der Herausholung. Rechte Tube in einem kolossalem wurstförmigen Tumor umgewandelt, erfüllt von einem Carcinoma papillare. Ovarien und Uterus gesund. Nur eine Netzadhäsion mit dem linken Tumor, wahrscheinlich Recidiv, da Patientin starb $1\,^1/_2$ Jahre nach der Operation.

Westermark und Quensel beobachteten einen doppelseitigen Tubenkrebs bei einer 45 jährigen Patientin. Hauptsymptome: Einmal geboren vor 20 Jahren. Seit ca. 1 Jahr Menorrhagien, Schmerzen im Leibe. Obstipation. Beiderseits vom Uterus und im Douglas derbe, gelappte Geschwülste, die grössere rechts. Befund der Geschwulst: In der cystisch erweiterten rechten Tube knollige grauweisse Carcinommassen, welche ausser einem bohnengrossen isolierten Knoten näher der pars uterina auch die Wandung der Tube durchsetzen. In der linken Tube zahlreiche kleinere papilläre Excrescenzen von carcinomatösem Bau. Beide Ovarien uniloculär cystisch, äusserlich glatt.

Im Innern des rechten Ovariums, welches mit der Tube fest verwachsen war, kleine papilläre Excrescenzen: Recidiv: Tod nach 5 Monaten. Bei der Sektion kein Exsudat in der Peritonealhöhle.

Lymphdrüsen des kleinen Beckens infiltriert. In der Leber findet sich ein Tumorknötchen bei der Sektion sowie ein Cervixcarcinom.

Im Falle Routier handelte es sich um eine 60jährige sterile Kranke, die seit 2 Jahren an Anschwellung des Leibes und zeitweise an heftigen Leibschmerzen leidet. Einmal beobachtete die Patientin den Abgang einer grossen Menge citronengelber Flüssigkeit, worauf Einsinken des Leibes und Besserung des Allgemeinbefindens eintrat. Die Geschwulst ist die enorm vergrösserte linke Tube mit 1.5 Liter schwärzlicher Flüssigkeit, welche aus dem abdominalen, cystisch erweiterten Abschnitte stammt; der intermediäre Teil darmähnlich, birgt ein papilläres Carcinom. Ovarium nicht aufzufinden. Vielleicht hat eine Tuba-Ovarialcyste vorgelegen.

Auch Smyly's Fall ist nach der mikroskopischer Untersuchung ein Tubencarcinom. Sehr schwierige Operation eines anscheinend entzündlichen Adnextumor. Recidiv, an 2 Stellen verletzt. Tod im Collaps.

Im Jahre 1894 demonstrierte Zweifel in der gynaekologischen Gesellschaft zu Leipzig ein primäres Tubencarcinom mit Ovarialcyste, welches Redner in seinen Vorlesungen über klinische Gynaekologie p. 141 beschrieben hat.

Im Falle Cullingworth handelte es sich um eine 60jährige verheiratete Kranke, die seit 8 Jahren in der Menopause stand. Die ersten Erscheinungen zeigten sich vier Monate vor der Operation. Es entwickelte sich Ascites, der Tumor war rechts von Aussen sogar tastbar.

Die exstirpierte Tube war 8 cm lang, cylindrisch, recistent, etwas geschlängelt, ihre Lichtung hatte einen Durchmesser von 2 cm, das abdominale Ende war geschlossen. Patientin starb $1^1/_4$ Jahre nach Beginn der Krankheit.

Im selben Jahre beschrieb R. Kretz ein doppelseitiges Tubenpapillom ähnlich wie Eberth und Kaltenbach. Die linke Tube war 17 cm lang und 6 bis 8 cm im Durchmesser, rechts ähnlich wie links und beide äusseren Ende geschlossen. Kleine Subperitonealknötchen zeigten sich in beiden Tuben. Die Lymphgefässe waren befallen.

Fearne beschrieb ein Präparat, das einer 56jährigen Patientin entnommen wurde. Die Tube stellt, 5 cm vom uterinen Ende beginnend eine 4 bis 5 cm dicke Geschwulst dar, mit glatter aber etwas unebener Oberfläche von 18 cm Länge. Das abdominale Ende war verschlossen, die Fimbrien ganz in die Geschwulst aufgegangen. Der Inhalt bestand aus einer kompakten, weichen markähnlichen, keine Spur eines Lumens oder irgend welcher Hohlräume zeigenden Masse, das Ovarium war normal.

Knauer berichtet über ein taubeneigrosses Carcinom der Tubenschleimhaut in einer Tuboovarialcyste bei einer 58jährigen Patientin, welche seit 12 Jahren in der Menopause stand. Eine Geburt vor 31 Jahren. Seit 18 Jahren andauernde Anschwellung des Leibes. Seit 1 Jahre heftige Schmerzen. Abmagerung. Herzfehler. Die fast die ganze Bauchhöhle ausfüllende Geschwulst wird als Cystovarium angesprochen. Der durch die geschwulstartige Verdickung der Tube angelegte Schnitt ergab eine von der Tubenwand ausgehende, dieselbe zum Teil substituierende, in das Lumen der Tube hineinwuchernde papilläre, markige Geschwulstmasse, welche sich mikroskopisch als ein papilläres Carcinom erwies.

Weiter berichtete noch Sänger und Barth über ein papilläres Tubencarcinom in Martin's Handbuch der Krankheiten der weiblichen Adnexorgane 1895. Es handelt sich in der rechten am Abdominalende geschlossenen retortenförmigen Tube um ein nierengrosses und nierenförmiges markiges papilläres Carcinom. Rechtes Ovarium, ausser Verwechslungen normal. Links lediglich Pausalpingitis und Peri-Salpinga-Opharitis chronica.

Der Fall Fischel betraf eine 40jährige Patientin, welche einmal abortiert und niemals geboren hatte. Das Leiden begann vor 7 Monaten mit Kreuzschmerzen und Abmagerung der Kranken. Bei der Laporatomie entleerte sich reichlich Ascites. Auf dem Peritoneum viscerale befanden sich reichliche, weissliche Knötchen.

Der rechts befindliche cystische Tumor wurde mit einigen Schwierigkeiten ausgelöst, wobei er aber einriss und eine weissliche reissuppenähnliche Flüssigkeit in grosser Menge entleerte.

Bei der Besichtigung des Präparates zeigte sich, dass der schon von aussen getastete wurstförmige Tumor der rechten

dilatierten Tube entsprach, welche an der Aussenfläche mit zahlreichen, weisslichen, metastatischen Knötchen besetzt und am abdominalen Ende zu einem grossen Sacke erweitert war. Die linken auch veränderten Adnexe wurden im Abdomen zurückbelassen. Die dem Sacke aufliegende Tube war 8 cm lang, 4.5 dick, so dick wie ein Dünndarm, prall gespannt, an der Serosa mit zahlreichen Knötchen besetzt. Beim Aufschneiden des Tumors sah man das Lumen der Tube mit warzigen und zottigen Auswüchsen, die lose der Basis anhafteten, erfüllt. Die mikroskopische Untersuchung ergab, dass die Papillen eine massenhafte epitheliale Auflagerung besitzen, auch wuchern dieselben und erzeugen unregelmässige Ausstulpungen. Die vorhandenen Metastasen lieferten den Beweis der Malignität. Recidiv, Tod 7 Monate nach der Operation.

Warneck fand bei einer 43jährigen unverheirateten Patientin, welche 3mal, zuletzt vor 12 Jahren, geboren hatte und plötzlich nach einer Anstrengung mit heftigen Schmerzen im Leibe, Fieber, Dysurie erkrankt war, eine rechtsseitige Tuboovarialcyste, links einen Tubentumor, welcher eine Stieldrehung zeigte. Die Untersuchung des Präparates ergab in den Ampullen beider Tuben blumenkohlartige Wucherungen, deren krebsige Struktur mikroskopisch festgestellt wurde.

Osterloh zeigte in der gynaekologischen Gesellschaft zu Dresden ein Tubencarcinom, welches mit den Bauchdecken verwachsen war. Die Tube wurde ein Jahr früher exstirpiert als Pyosalpinx angesprochen, erst das in der Umgebung der Bauchnarbe aufgetretene und zunehmende Enfiltrat veranlasste die genaue Untersuchung der entfernten Tube.

Im Roston'schen Falle handelte es sich um eine 59jährige Patientin, welche an hartnäckigem Ausfluss und Schmerzen litt. Die Leistendrüsen waren beiderseits geschwellt, auch fand sich ein cystischer Tumor der rechten Adnexe. Die mikroskopische Untersuchung der per vaginam entfernten rechten Adnexe ergab ein alveoläres Carcinom der Tube. Bei der nochmals vorgenommenen Operation der Drüsen starb die Kranke. Die entfernte Tube war am uterinen Ende atretisch, wurstförmig, die Innenfläche zerfallen, die Höhle mit markigen bröckeligen zum Teil eitrigen Massen erfüllt. Die Tubenlänge betrug 5 cm. Die Sektion ergab,

dass in der im Abdomen zurückgelassenen Tube, ferner in der Narbe der vaginalen Wunde in sämtlichen retroperitonealen und inguinalen Drüsen metastatische Carcinome vorhanden waren.

Ottmar Müller veröffentlichte einen Fall von primärem Tubencarcinom als Iniaug.-Diss. zu Würzburg, 1896. Es handelte sich um eine 49jährige Patientin, welche eine Entbindung durchgemacht hatte und zwar vor 24 Jahren. Das Leiden stammt seit 4 1/4 Jahren und begann mit unregelmässigen Menses und Leibschmerzen; seit 7 Monaten Menopause.

Die linke Tube ca. 15 cm. lang; ist am uterinen Ende von Bleistiftdicke, erweitert sich am abdominalen Ende keulenförmig zu einem gänseeigrossen Tumor. Abdominalende atretisch, das uterine Ende fast vollständig ausgefüllt mit feinen papillären Massen, die sich auf ungefähr 6 cm der Tubenlänge erstrecken; ausserdem findet sich das — diagnosticierte — glanduläre intraligamentär entwickelte Cystom des rechten Ovariums. Linkes Ovarium vollständig frei.

Im Falle Erhardt handelte es sich um eine 45 Jahre alte, sterile Frau, die von jeher über unregelmässige, mit grossen Beschwerden einhergehende Menstruation zu klagen hatte. Seit 4 Wochen klagt Patientin über Rückenschmerzen, Beschwerden beim Urinieren und Stuhlgang, Schmerzen im Unterleib, welche in den linken Oberschenkel ausstrahlen. Der Appetit war schlecht; Patientin magerte ab, während der Unterleib in letzter Zeit an Umfang zunahm. Bei der Untersuchung ergab sich ein das kleine Becken ausfüllender, ca. kindskopfgrosser, leicht höckeriger Tumor von prallelastischer Consistenz, der fest mit dem Uterus, welcher nicht vergrössert, antevertiert, auch vorn fixiert ist, zusammenzuhängen und von den linken Adnexen auszugehen scheint. Die rechten Adnexen sind nicht abzutasten. Die Untersuchung war sehr schmerzhaft. Bei der Entfernung der ungefähr kindskopfgrossen Geschwulst, welche mit der Umgebung verwachsen war, riss dieselbe ein und es entleerte sich aus der Rissstelle eine graurötliche, hirnähnliche, weiche Masse. Die Oberfläche des Tumors ist uneben, höckerig. Der uterine Anteil der Tube ist normal, während der abdominale Anteil sackartig sich erweitert. Beide Ende sind frei, doch sind die Fimbrien verklebt. Die Innenwand der Tube

ist besetzt mit blumenkohlartigen oder baumförmig verzweigten Wucherungen, deren einzelne bis 3 cm lang sind; dazwischen liegen nekrotische Massen. Die mikroskopische Untersuchung ergab, dass es sich sowohl um ein papilläres als auch alveoläres Carcinom handelt.

Falk demonstrierte in der Berliner medicinischen Gesellschaft eine carcinomatöse Tube, welche mit dem Uterus durch vaginale Totalexstirpation entfernt war. Die Tubenwand war mit zottigen Wucherungen und derben Knoten besetzt, die sich als Carcinom erwies; im Uterus fand sich am gegenüberliegenden Tubenostium ein metastatischer Knoten.

T. J. Walkins berichtet über ein doppelseitiges Tubencarcinom. Beide Tuben waren gross und 4 mal gewunden; das äussere Ende der rechten Tube bestand aus einer Masse von $4 \times 4 \times 5$ cm.; diese enthält eine zentrale Höhle, besetzt mit verschiedenen warzigen Wucherungen. Carcinommetastasen im Ovarium und auf der hinteren Oberfläche der rechten Tube. Eine Masse von Geschwulstzellen findet sich in den Lymphkanälen der linken Tubenwand.

Im H. Pilléet'schen Falle handelte es sich um eine Höhle in der rechten Tube dem Ovarium gegenüber. Histologisch ergab sich ein Einwachsen der Geschwulst in die Lymphkanäle. Beschaffenheit der linksseitigen Adnexe nicht deutlich. Rechtes Ovarium nur in seinem äusseren Teile durch die Geschwulst infiltriert.

Der Fall Hofbauer betraf eine 46jährige Kranke, die 3 mal normal entbunden hatte. Die Menstruation wurde in letzter Zeit profuser, auch stellten sich Schmerzen in der Seite ein. Bei der Untersuchung finden sich die Adnexe beiderseits in gänseeigrosse Tumoren verwandelt. Die linken Adnexe waren in den Douglas geschlagen und daselbst adhärent. Beim Versuche, den Uterus zu sondiren, gelangte man in der hinteren Cervixwand in eine weiche Massen enthaltende Höhle, welche curettiert wurde. Die vorgenommene mikroskopische Untersuchung dieser Masse ergab ein Cervixcarcinom. Tatalexstirpation des Uterus und beider Adnexe, die linke Tube war gewunden, 2 cm dick, am abdominalen Ende geschlossen, mit Adhäsionen versehen. Beim Aufschneiden

derselben quillt aus dem Lumen eine graurötliche Masse hervor, die an der Oberfläche teilweise drüsig, uneben, höckerig ist. Die rechte Tube ist am abdominalen Ende auch atretisch, ungefähr fingerdick mit Pseudomenbranen besetzt, das Ovarium ist normal. Beim Oeffnen der Tube entleert sich etwas Flüssigkeit und Gewebsbröckel, welche in der Tube frei waren. Die mikroskopische Untersuchung ergab ein Tubencarcinom bei gleichzeitiger Anwesenheit eines Cervixcarcinoms.

Der von Roberts vorgestellte Fall von rechtsseitigem Tubencarcinom zeigte Sackbildung und Verschliessung der abdominalen Tubenmündung, auch die linke Tube entzündet und geschlossen. Ovarium beiderseits normal.

Der Fall Friedenheim betraf eine 35jährige Patientin, welche 3mal geboren hatte und zwar zuletzt vor 4 Jahren.

Vor $^3/_4$ Jahre Beginn der Erkrankung und Schmerzen in den Seiten, besonders links und im Kreuze. Weisser Fluss. Stuhlverstopfung. Abmagerung seit letzten Sommer.

In letzter Zeit Schlaflosigkeit wegen Schmerzen. Menses regelmässig, reichlich. Untersuchungsbefund: Kleiner anteflektierter Uterus. Rechte Adnexe frei; linke in einem überfaustgrossen, harten Tumor verwandelt, sehr beweglich. Köliotomie. Lösung der Adnexgeschwulst und Darmadhäsionen. Linkes Parametrium mit Tumorzellen infiltriert. Abtragung der linksseitigen Anhänge. Heilung p. p. i. Nach 2 Monaten im linken Parametrium derbe Tumormassen zu fühlen, welche sich in den Douglas erstrecken. Mikroskopische Untersuchung ergiebt ein im mittleren Drittel der Tube in der Wandung entstandenes (primäres antochthones) rein alveoläres Zylinderzellencarcinom mit bindegewebigen Stroma, das durch rapides Wachstum Muscularis und Mucasa zur Atrophie gebracht hat. Die Schleimhaut der Tube ist carcinomfrei. Anzeigen vorausgegangener Entzündung derselben fehlen. Frühzeitiger Verfall inmitten der Geschwulst selbst.

J. Fabricius beschreibt zwei Präparate, das erste von einer 41jährigen Patientin. Die per vaginam entfernte linke Tube, welche als Pyosalpinx angesprochen wurde, zeigte mikroskopisch angesprochen Papillommassen. Bei dieser Operation erwiesen sich die rechten Adnexe als normal, doch 5 Monate später zeigte sich

schon eine deutliche Verdickung der rechten Tube. Bei der zweiten Operation, die als radicale unmöglich war, wurde eine Masse, welche ausgesprochenes Carcinom war, weggeräumt.

Das zweite Präparat, welches auch per vaginam bei einer 41jährigen Patientin entfernt war, war eine carcinomatöse Wucherung in der rechten Tube. Linke Adnexe scheinen normal bei der Operation. Recidiv: Fünf Monate nach der ersten Operation wurden die linken Adnexe, die noch ziemlich intakt waren, und der Uterus entfernt. Bei dieser Operation fand sich, dass der ganze Peritoneum von kleinen Geschwulstknötchen besetzt war. Ein metastatisches Knötchen an der äusseren Oberfläche des Uterus wurde mikroskopisch untersucht und erwies sich als Adenocarcinom. Nach der zweiten Operation entwickelte sich eine grosse bis zur Höhe des Nabels reichende Geschwulst, die in das Rectum durchbrach.

Im Danel'schen Falle bildet die linke Tube einen Sack und mehrere peritōneale Wucherungen auf dem uterinen Ende der Tube.

Bei der histologischen Untersuchung finden sich die Tumorzellen in den Lymphkanälen. Die anderseitige Tube scheint bei der Operation als normal und bleibt zurück, wurde aber später der Sitz eines Recidivs.

Mercelir beschrieb ein primäres Carcinom in der rechten Tube, deren abdominales Ende geschlossen war. Das äussere Ende des rechten Ovariums war infiltriert durch die Geschwulst. Recidiv auf rechter Seite, 18 Monate später.

Der von J. Arendes (1900) als Inauguraldissertation aus der kgl. Universitätsfrauenklinik Würzburg veröffentlichte Fall ist identisch mit dem von Franqué auf dem Giessener Gynaekologen-Kongress ganz kurzerwähnten Falle 1. (S. Verhandlungen der Deutschen Ges. f. Gyn. Bd. IX, S. 606.). Wir werden ihn weiter unten als 1. Fall nochmals ausführlich schildern, da er in der Arbeit Arendes nicht vollständig enthalten ist; die Patientin kam nämlich erst nach der Veröffentlichung desselben mit einem Recidiv im Uterus wieder.

Ein weiterer Grund, nochmals ausführlich auf diesen Fall zurückzukommen ist der, dass der mikroskopische und histologische

Befund bei Arendes nicht richtig geschildert ist, wie hier ausdrücklich festgestellt werden soll.

Der Autor hatte die Arbeit dem Druck übergeben, ohne seine Schilderungen noch einmal kontrollieren zu lassen. So kommt es, dass diese Schilderung, die im Wesentlichen unter dem Eindruck der klaren Beschreibung, die sich bei Martin und Saenger und Barth findet, entstanden zu sein scheint, mehr den Reminiscenzen des Autors aus der Literatur enspricht, als dem, was das Präparat wirklich zeigt. Bei weiterer Anführung des Falles in der Literatur wird man sich also an die in dieser Arbeit gegebene Beschreibung, die von Prof. von Franqué kontrolliert ist, halten müssen.

Aus der böhmischen gynaekologischen Klinik des Professors Dr. Pawlik in Prag berichtet B. Novy über ein primäres Tubencarcinom mit Metastasenbildung im Uterus, welches von einer 70 jährigen Kranken stammt. Der Tumor war auf der rechten Seite entwickelt. Uterus vergrössert, die Curette entleerte eine Menge weicher Massen, die an einer Stelle von Bau eines malignen Adenoms, sonst eine interstitielle Endometritis zeigen; im exstipierten Uterus nichts carcinomatös mehr, so dass die bei der Abrasio gefundene Stelle als eine umschriebene oberflächliche Metastase des Tubencarcinoms betrachtet wird. Zwei Jahre nach der Operation Recidiv, Tod in weiteren 5 Monaten.

Der Fall ist derselbe, den Pawlik selbst in den Transactions of the obstetrical society of London Vol. 42 Heft, 1. Februar 1900, mitgeteilt hat.

Im Fall Witthauer handelte es sich um eine 55 jährige Kranke, die einmal geboren und seit 2 Jahren keine Blutungen mehr gehabt hatte. Die ersten Erscheinungen zeigten sich etwa 5 Monate vor der Operation. Es entwickelten sich beiderseits in den Eierstockgegenden undeutliche resistente Tumoren, die man durch die dünnen Bauchdecken fühlt. Die exstirpierte rechte Tube war im ganzen gut kindskopfgross und bestand aus 3 Abteilungen, die deutlich von einander getrennt waren. Die in der Mitte gelegene apfelgrosse Abteilung, von welcher die eine Hälfte dünnwandig ist, die andere aus einer etwa wallnussgrossen Geschwulst besteht, zeigte auf dem Durchschnitt deutlich markschwammartigen Charakter.

Die linke Tube war bedeutend kleiner und bestand nur aus zwei Abteilungen, beide klein apfelgross, deren median gelegene in der noch hinten unten gelegenen Wand einen über wallnussgrossen, markigen Tumor enthielt.

Der Uterus war nicht herausgenommen, da er bei der Operation völlig gesund aussah und eine Sicherheit über Vorhandensein eines Tubencarcinoms erst durch die mikroskopische Untersuchung gegeben wurde. Nach 3 Monaten stellte sich die Patientin vor, klagte nur bei Anstrengungen über geringe Schmerzen und zeigte kein Recidiv.

In jüngster Zeit demonstrierte Knauer in der gynaekologischen Gesellschaft zu Wien ein doppelseitiges Tuboovarialcarcinom, welches von einer 47jährigen Frau durch Operation genommen wurde. Von den beiden Geschwülsten war jede ca. kindskopfgross; bei der linksseitigen war es die Tube, welche den grössten Teil der ganzen Geschwulst ausmacht, während das Ovarium dieser Seite einen hühnereigrossen Tumor darstellte; die rechtsseitige Geschwulst gehörte dem Ovarium an und stand durch das Lig. latum mit dem gleichfalls pathologisch veränderten, in seinem mittleren und peripheren Anteile bis auf Daumendicke verbreiterten und stark verlängerten Eileiter der rechten Seite in Verbindung. Die beiden Tubengeschwülste erwiesen sich am Durchschnitt als markig weiche papilläre Carcinome und die beiden Ovarialtumoren stellten mehrfach cystische Räume enthaltende Geschwülste dar, die auf der Schnittfläche entsprechend den soliden Anteilen aus einer weichen markigen Geschwulstmasse bestanden, welche stellenweise deutlich papillären Bau erkennen liessen. Die mikroskopische Untersuchung ergab, dass es sich um ein primär von der Tubenschleimhaut ausgehendes Adenocarcinom mit vorwiegend papillärem Charakter handelt.

Le Count's Fall ist sehr sorgfältig beschrieben und durch gute Abbildungen belegt. Eine 47jährige Patientin, die früher mehrmals abortirt hat, leidet seit 2 Jahren an schmerzhaften Menses, seit 1 Jahr an Prolapserscheinungen zunehmender Vergrösserung des Abdomens. Bei der Laparatomie findet sich Ascites. Die rechte Tube stark vergrössert, wird entfernt. Die linken Adnexe anscheinend normal, bleiben zurück. Schon 10 Wochen

nach der Operation erneuter Ascites und Bildung eines orangegrossen Tumors im kleinen Becken. Bei einer zweiten Laparatomie, 6 Monate nach der ersten, findet das grosse Peritoneum von papillomatösen bis hühnereigrossen Massen bedeckt, später wurde noch öfters der Ascites abgelassen, bis der Tod eintrat. Als anatomische Besonderheit seines Falles hebt Le Counts mit Recht hervor, dass das abdominale Ende der stark vergrösserten Geschwulstmassen vollständig ausgefüllten Tube offen war und die Neubildung durch dasselbe kontinuierlich auf das Peritoneum fortgewuchert war. Histologisch fanden sich papilläre Massen mit vielschichtigen Epithel; die Zellen sind relativ klein, die unterste Schicht zylindrisch; in der Tiefe finden sich gleichzeitig cystische mit demselben Epithel ausgekleidete Räume.

Le Counts führt mit Recht aus, dass an der Tube ebensowenig wie beim Adenocarcinom uteri evertierendes und invertierendes Wachstum strenge getrennt werden könnten; ausserdem wendet er sich entschieden gegen die Verwirrung, die durch die Bezeichnung „Papilloma tubee" hervorgerufen wurde, unter welcher Bezeichnung sowohl gutartige, entzündliche Wucherungen als auch polypöse Carcinome beschrieben wurden, von 52 Fällen, die er aus der Literatur in Tabellenform zusammenstellte, erkennt er nur 21 als Carcinom an; andrerseits erklärt er Senger's als Sarkom beschriebenen Fall, ebenso wie Doren, Fearne und Gebhard für ein Carcinom.

Eine etwas weniger scharfe Kritik wendet Elisabeth Hurdon an, indem sie 34 Fälle der Literatur als Carcinome bestätigt; ihre eigene Patientin, eine 63jährige IV para, wurde unter der Diagnose Pyosalpinx laparotomiert; beide Tuben, der Uterus und das Ovarium der erkrankten Seite wurden entfernt. 2 Jahre später wurden bei einer II. Laparotomie 2 metastatische Knötchen von Oliven- und Bohnengrösse auf dem Peritoneum der Blase und des Ligament. latums beseitigt, einige kleinere Infiltrate mussten zurückgelassen werden. 1 Jahr nach der zweiten Operation war Patientin noch gesund.

Mikroskopisch bot die in eine Mandarinengrosse Geschwulst verwandelte linke Tube das Bild eines Adenocarcinoms mit drüsigen Gebilden und polymorphem Epithel; das Ovarium war sekundär ergriffen, der Uterus und die rechte Tube normal.

Der von Boursier und Venot beschriebene Fall (Revue de Gynae. et de chirurgie abdominale 1901, Nr. 2) war uns nicht im Original zugängig. Dem Referate nach bot er nichts Neues dar.

Gehen wir nun an die Beschreibung unserer eigenen Fälle. Die klinischen Ergebnisse hat Prof. von Franque auf dem Giessener Kongresse kurz mitgeteilt; der besonders interessante histologische Befund des II. Falles wurde von ihm in der Zeitschrift für Geburtshilfe und Gynaekologie (Band 47, 1902) veröffentlicht.

1. Fall.

Frau Fl., 54 Jahre alt; II para. Die Menses waren bis zum 51. Jahre ziemlich regelmässig ohne Beschwerden; vor einem Jahr hatte Patientin wieder etwas Blutung, dann mässigen Ausfluss, das Allgemeinbefinden war nicht gestört; jetzt hat Patientin zuweilen etwas Schmerzen im Leib und Kreuz; etwas Blutung, seit einigen Wochen Anschwellung im linken Fuss.

Bei der Untersuchung am 15. I. 1900 zeigten sich im linken Abdomen eine grosse bis zum Nabel reichende Geschwulst von unbestimmter cystischer Konsistenz, die sich auch in die rechte Bauchhälfte hinübererstreckt. Der Uterus war vergrössert und nach rechts verdrängt; avum uteri ergab 14 cm Länge; unmittelbar an den Uterus sich anschliessend liegt die offenbar in das linke Lig. latum entwickelte sich sehr weich anfühlende Geschwulst — Laparotomie am 17. I. 1900.

Bei Eröffnung der Bauchhöhle quoll in grossen Massen das Netz heraus, welches ausserordentlich fettreich im kleinen Becken überall mit der Bauchwand und der Geschwulstwand verwachsen ist. Nach seiner Lösung präsentierte sich die Geschwulst, auf welcher von rechts nach links die stark ausgedehnte, erweiterte Tube verläuft, welche sich hinter der Geschwulst im kleinen Becken an Grösse immer zunehmend verliert. Bei dem Versuche, die vollkommen intraligamentäre Geschwulst durch die Bauchdecken herauszuwälzen, platzte dieselbe und es quoll eine dünne blutige Flüssigkeit unter hohem Druck heraus, so dass sich die Geschwulst

nun als eine ovarielle, aber absolut intraligamentär entwickelt erweist. Bei der Ausschälung der Geschwulst platzte die Tube und entleerte sich eine reichliche, markig aussehende Masse.

Nach Ausschälung der Geschwulst und Abtragung der Tube zeigte sich die rechte Tube kolossal vergrössert in ihren äusseren Teilen, während der uterine Teil völlig normal in einer Länge von 2—3 cm erscheint. Nach der Lösung der Verwachsungen mit dem Netz und den Darmschlingen wurde die rechte Tube in der Nähe des Uterus abgeschnitten. Das rechte Ovarium war nicht zu Gesicht gekommen, da der ganze Douglas durch breite Verwachsungen mit dem Rectum verschlossen ist. Nach sorgfältiger Reinigung folgte der Schluss der Bauchhöhle.

Bei der Besichtigung der exstirpierten Tumoren zeigte die rechte Tube eine auffallende Aehnlichkeit mit einer Dünndarmschlinge mit stark injizierter Oberfläche (siehe Figur 7).

Die Ampulle war völlig verschlossen; von den Fimbrien war eine leichte Andeutung noch zu erkennen. Von einem Ovarium war nichts zu sehen.

Die Konsistenz der Geschwulst war ausserordentlich weich, fast cystisch, sie wurde erst nach mehrtägiger Härtung in Formalin durch einen Längsschnitt eröffnet (s. Fig. 8). Das Tubenlumen zeigte sich im uterinen Teil vollständig ausgefüllt von grauweissen, markigen Geschwulstmassen, im abdominalen Teil war die Lichtung noch zum Teil erhalten, doch ragen von allen Seiten unregelmässige, zottige, papilläre Massen, zum Teil in Zerfall begriffen, in sie hinein.

Die linke Tube bot von aussen den Anblick einer gewöhnlichen Lactosalpinx serosa von mässiger Grösse dar, sie war bei der Operation schon geplatzt. Man sieht die sonst dünne Tubenwand auf der Innenfläche in grosser Ausdehnung, bedeckt von verschiedenen hohen blumenkohlähnlichen, papillären Massen; das uterine Anfangsteil ist in einer Ausdehnung von 3 cm frei von der Neubildung.

Das Ovarium ist in einen einkämmerigen, papillären Tumor verwandelt, der vollständig intraligamentär gelegen war. Mikroskopisch erwies er sich als papilläres Adenocarcinom, das Besonderheiten in seinem Baue nicht aufwies.

Um die Entstehung der Tubengeschwülste zu studieren, wurden Serienschnitte von den anscheinend jüngsten Partien der Geschwülste, dem uterinen Anfangsteil beiderseits, angelegt.

Link's findet schon hier eine sehr reichliche Entwickelung von Papillen; dieselben sind zum Teil sehr dünn und hoch, enthalten einen zarten, fast fadenförmigen Bindegewebskern und tragen einschichtiges Zylinderepithel. Dicht neben diesen der Schilderung Saenger und Barth entsprechenden Papillen trifft man aber der Tubenwand unmittelbar aufsitzende mehrschichtige Lager polymorpher Epithelien, sowie plumpere Papillen mit polymorphem Epithel und auch schon einzelne ganz in der Tiefe der Tubenwand liegende abgeschlossene Hohlräume mit polymorphem Epithel.

Es kann also von einem rein papillomatösen oder adenomatösen Stadium nicht die Rede sein, sondern es ist auch hier sofort das gewöhnliche Bild des Adenocarcinoms entstanden.

Rechte Tube.

Noch schöner ist dies zu sehen an den Querschnitten des makroskopisch kaum verdickten uterinen Anfangsteil der rechten Tube: hier hat eine stärkere Papillenbildung überhaupt noch nicht stattgefunden, die ursprünglichen Schleimhautfalten tragen zum Teil noch ihr einschichtiges Zylinderepithel, das man in den Serienschnitten übergehen sieht in dicke Lager vielschichtiger, polymorpher, sehr morphologisch maligner Epithels, ohne dass zunächst Papillen gebildet sind.

Die Hauptmasse der soliden Geschwulst bietet das gewöhnliche Bild eines sehr zellenreichen Adenocarcinoms dar, indem sich jedoch auch reichliche solide Krebsalbealen finden.

Anfangs Juni 1900 kam Patientin wegen erneuter Blutungen wieder in die Klinik.

Bei der Untersuchung am 9. Juni findet man, dass der Uterus verkleinert, retrovertiert und fixiert ist, besonders links durch eine breite entzündliche Infiltration. Bei der Sondierung entleeren sich weiche Bröckel, deren mikroskopische Untersuchung Adenocarcinom ergibt.

Ab 23. Juni 1900 vaginale Totalexstirpation des Uterus: Wegen der starken Enge der Scheide, besonders im unteren Teil

derselben ziemlich ausgedehnte Scheidendammincissionen mit dem Paquelin. Darauf Freilegung des hinteren Scheidengewölbes im Speculum und Umschneidung der Vaginalportion ringsherum in der Scheidenschleimhaut. Stumpfe Zurückschiebung des paracerviealen Gewebes gelingt vorn, hinten und rechts ziemlich gut, auf der linken Seite aber wegen der breiten hier vorhandenen Infiltration des linken Lig. latum von der früheren Operation her ist eine weitere Ablösung nicht möglich. Es wird deswegen zunächst auf der rechten Seite der untere Teil des Lig. latum soweit wie möglich unterbunden; dann zunächst vorn der peritoneale Raum eröffnet, ebenso hinten. Es wird zunächst versucht, das rechte Lig. latum vollständig zu unterbinden, was auch mit ziemlich grosser Mühe gelingt. Aber auch jetzt lässt sich der Uterus wegen der festen Infiltration der linken Seite nicht weiter vorziehen, sodass eine weitere Unterbindung des linken Lig. latum unmöglich ist. Es wird deswegen auf der rechten Seite von unten her eine breite Dauerklemme angelegt und das Gewebe zwischen ihr und dem Uterus durchschnitten. Bei dem Versuch, den oberen Teil des linken Lig. latum abzubinden, reisst dieser obere Teil einfach ab. Eine geringe Blutung aus dieser Stelle wird durch 2 Klemmen gestillt. Da eine Vernähung in der gewöhnlichen Weise unmöglich ist, wegen der schweren Zugänglichkeit und Enge des ganzen Operationsfeldes wird nach Anlegung einiger weiterer Umstechungen die Scheidenbauchwunde mit steriler Gaze drainiert. Drei Dauerklemmen bleiben liegen. Die ganze Operation ist durch die feste Verbindung des Uterus auf der linken Seite und durch die Enge und schwere Zugänglichkeit in hohem Masse erschwert.

26. Juni: Normaler Verlauf, Urin spontan. Aeusserlich etwas Schmerzen beim Urinlassen. Klemmen und Gaze entfernt.

30. Juni: Scheidenausspülung mit Lysol.

3. Juli: Vollkommen normaler Verlauf.

7. Juli: Ausser Bett, bekommt gut.

12. Juli: Befinden der Patientin gut. Entlassen.

Am 15. März 1901 stellte Patientin sich wieder vor, wobei im ganzen gut, etwas Kreuzschmerzen, links hinter dem Scheidengewölbe ziemlich ausgedehnte Infiltration festgestellt wurde.

26. April 1901: Seit 3 Wochen etwas Blutabgang und Kreuzschmerz; Status unverändert.

8. Juni 1901: Schmerzen im Lenden und in den Beinen; das kleine Becken links halb infiltriert.

Einige Monate später ist sie ihrem Leiden erlegen.

Der entfernte Uterus ist nicht sehr gross, das Corpus aufgetrieben, durch eine von der linken Tubenecke ausgehende stark zerklüftete, weiche, polypöse Geschwulst von etwa Taubeneigrösse.

Die bei der Untersuchung am 9. Juni 1900 abgegangenen Bröckel ergeben das cystische Bild eines Adenocarcinoms mit reichlicher sehr zierlicher Papillenbildung; das Epithel ist meist mehrschichtig und polymorph, an manchen Stellen auch noch zylindrisch; auch solide Krebszapfen sind schon gebildet. Von den früher untersuchten papillären Massen aus der Tube sind die Präparate histologisch nicht unterscheidbar.

In dem soeben geschilderten Fall waren also schliesslich 4 Organe carcinomatös erkrankt: 1 Ovarium, beide Tuben und der Uterus. Die Berechtigung, die Tubengeschwülste als primär zu betrachten, finden wir in folgenden Erwägungen: sie waren doppelseitig erkrankt und der Uebergang ihrer normalen Epithelien in krebsige Wucherung liess sich beiderseits direkt verfolgen. Sie hatten auch die umfangreichsten Tumoren gebildet und die Epithelproliferation war in ihnen am mächtigsten. Zu dem Ovarientumor war die Epithelwucherung bei weitem geringer, derselbe machte den Eindruck eines noch nicht lange malignen degenerierten papillären Cystoms; die histologische Aehnlichkeit mit den Tubentumoren war eine sehr geringe (entgegen der Angaben Arendes), so dass wir ihn als ganz unabhängig von den Tubengeschwülsten entstanden auffassen möchten, wofür vielleicht auch seine intraligamentäre Entwicklung spricht.

Dagegen fassen wir die erst 5 Monate später entdeckte nur taubeneigrosse polypöse der Tubenecke aufsitzende Geschwulst des Uterus, die denselben histologischen Aufbau hat, als eine Metastase des primären Tubencarcinoms auf.

Fall 2.

Frau K. Babetta, Sattlersfrau, 51 J. alt, aufgenommen am 21. Mai 1900 Anomnese: Bemerkt seit Februar Zunahme des Leibes. Vor 3 Wochen im Anschluss an schwere Feldarbeit plötzlich heftige Schmerzen im Abdomen; gleichzeitig bestand Fieber (ausgesprochene peritonitische Reizung). Periode bis zum Juni vorigen Jahres regelmässig; seitdem unregelmässig 2—6 wöchentlich von verschiedener Stärke; cessiert seit Anfang Februar.

Befund: Abdomen mässig ausgedehnt durch einen hauptsächlich in der linken Seite des Abdomen liegenden, fast bis zum Nabel reichenden Tumor; derselbe ist teils von cystischer, teils von mehr solider Konsistenz. Der Uterus liegt retrovertiert, lässt sich nicht isoliert von der Geschwulst abtasten; die Sonde geht ziemlich in der Mittellinie 7 cm nach hinten. Vor dem Uterus fühlt man den unteren Geschwulstpol. Rechts hinter dem Uterus fühlt man einen mässig resistenten kleinkindskopfgrossen Tumor, der offenbar mit dem grösseren Tumor nicht in direkter Verbindung zu stehen scheint. Die Temperatur ist abends leicht erhöht, es bestehen noch mässig starke Schmerzen besonders in der Mitte des Abdomen.

25. Mai 1900. Laparotomie: Zunächst handbreite Spaltung der Bauchdecken in der linea alba. Es fällt dabei sofort der ganz ungewöhnliche Blutreichtum auf, besonders in den tieferen Teilen, so dass eine grössere Anzahl von Unterbindungen nötig werden. Nach Eröffnung der Bauchhöhle präsentiert sich die augenscheinlich nekrotische Geschwulst und es zeigt sich sofort, dass dieselbe allseitig mit der vorderen Bauchwand und dem Darm in ausgiebiger Weise verwachsen ist. Dabei ist alles so weich und mürbe, dass es sehr schwer ist, die Grenzen des Gewebes gegen einander zu erkennen Die Geschwulst platzt sehr bald vorn und es ergiesst sich daraus in grosser Menge eine blutig seröse Flüssigkeit. Die weitere Orientierung, woher die Geschwulst stammt, ist wegen der ungemeinen Zerreisslichkeit derselben und der allseitigen festen Adhärenz ungemein schwierig.

Es wird zunächst versucht, die Organe des kleinen Beckens etwas frei zu legen, um sich von hier aus zu orientieren.

Dabei zeigt sich die rechte Tube in ein langes, wurstförmiges Gebilde verwandelt, welches in Kleinfaustgrösse in das kleine Becken sich hereinstreckt und den Douglas ausfüllt. Die linken Anhänge verschwinden unter der Geschwulst, ohne dass es möglich wäre, zunächst einen Zusammenhang festzustellen. Es wird deshalb zunächst die im ganzen etwa $1^1/_2$ faustgrosse rechte Tube ausgelöst und abgetragen. Es gelingt allmählich, sie hervorzudrängen, so dass der letzte Teil ihrer Ablösung von dem Mesenterium des Darmes einigermassen unter Kontrolle der Augen stattfinden kann. Links und vorn bleiben noch Geschwulstmassen zunächst zurück, während die Hauptmasse mit dem linken Lig. latum mit einer Reihe von Seidennähten abgebunden wird. Das Ovarium selbst scheint dabei atrophisch und kaum beteiligt. Die restierenden Massen der Geschwulst werden vom Peritoneum abgelöst, eine grosse Masse der adhärierenden abgerissenen Fetzen abgetrennt, die Bauchhöhle möglichst gesäubert, etwas stärker blutende Stellen unterbunden, die Bauchhöhle geschlossen. (4 tiefe Silberdrähte, 4 fache Etagennaht (Catgut) die oberste subcutan mit Seide.)

Das rechte, völlig atrophische Ovarium kommt zuletzt noch in Sicht und bleibt zurück.

Die ganze Operation ist durch ungemeine Zerrisslichkeit der ganzen Geschwulst neben ihren allseitigen, zum Teil sehr festen Verwachsungen ungemein erschwert, wenn auch nicht gerade blutreich.

Abends: Einige Male Erbrechen; ziemlich viel Schmerzen, Morphium. Urin spontan.

26. Mai Nacht leidlich, Temperatur 39,4 °. Puls etwas beschleunigt. Patientin sieht kollabiert aus. Puls klein, Atmung beschleunigt.

Reichlich Alkohol; kein Erbrechen.

Im Laufe des Tages verschlechtert sich das Allgemeinbefinden immer mehr, Puls beschleunigt, zeitweise kaum zu fühlen. Atmung mühsam und beschleunigt. Kampher.

Der Zustand bleibt der gleiche bis gegen Abend, dann erfolgt eine zunehmende Verschlechterung und am 27. Mai $4^1/_4$ Uhr Vormittags erfolgt der Exitus unter dem Bilde der Herzinsuffizienz.

28. Mai Obduktionsbefund: Nach Eröffnung der Bauchwand zeigt sich ein schwacher fibrinöser Belag der Darmschlingen. Wundränder stark gerötet. Verklebung im Gange. Benachbarte Schlingen des Ileum sind mit einem leicht geröteten Exsudat bedeckt. Die Berührungsränder stark hyperämisch. Dünndarm im allgemeinen stark gebläht. Im Bereich des Ileum finden sich dunkelrot bis schwärzlich gefärbte Auflagerungen. Die Serosa des Beckens ist überall von bindegewebigen blutdurchtränkten Adhäsionen, welche schwärzlich gefärbt sind, bedeckt.

Die Scheide zeigt keine besonderen Abnormitäten. Die Blase enthält ein wenig gelbe, getrübte Flüssigkeit. Der aufgeschnittene Uterus zeigt eine hügelige Geschwulst, die ziemlich derb ist, das über die Schnittfläche geführte Messer lässt eine klare Flüssigkeit abstreifen. In der Umgebung des Tumors finden sich zahlreiche Lymphdrüsenmetastasen. Im Mastdarm keine Veränderung.

Klinische Diagnose: Insufficientia cordis post Laparotomiam (Carcinoma tubae Salpingotomie).

Pathologisch-anatomischer Befund, der bei der Operation entfernten Teile. Mikroskopisch: Entfernt ist auf der linken Seite eine sehr umfangreiche, aber ganz unregelmässig gestaltete Geschwulstmasse, zum Teil zerbröckelt und in grössere und kleinere Stücke zerrissen, so dass über ihre Grösse genaue Angaben nicht gemacht werden können, ebenso ist ihr Ausgangspunkt nicht ohne weiteres ersichtlich; die Geschwulst ist ausserordentlich weich, auf der Schnittfläche fast reinweiss —, hie und da gelb gefleckt, an anderen Stellen vollständig durchblutet und nekrotisch. Bei näherem Zusehen entdeckt man an der Unterseite der ganzen Masse das Ovarium; dasselbe ist platt, runzelig, bis zu 8 cm in die Länge gezogen; darüber liegt die Durchtrennungsstelle des Lig. latum; an dem einen Pole des Ovarium (R.) sieht man das uterine Ende der Tube abgehen, dieselbe ist selbst nicht wesentlich verdickt, doch dicht an der Abtrennungsstelle lagert ihm ein subperitonealer Geschwulstknoten an; die Tube lässt sich über 4 cm weiter verfolgen und geht dann unter Umbiegung nach aussen in die ganze Geschwulstmasse über; das letzte Stück vorher wird der Länge nach aufgeschnitten; die Schleimhaut erschein

noch normal und lässt die Falten erkennen, dann ist sie plötzlich durch Geschwulstmasse ersetzt und das Lumen nicht weiter verfolgbar.

An dem anderen lateralen Pol des Ovariums schliesst sich unmittelbar ein Abschnitt der Geschwulst an, welcher aussieht wie ein stark aufgetriebener Darm und im ganzen wurst- oder retortenförmig ist; vom Hilus des Ovariums ist dieses nach einwärts zeichnende Gebilde durch eine Duplikatur des Lig. latum getrennt, steht aber durch einen fingerdicken Fortsatz mit dem äussersten Ende des Ovariums in direkter Verbindung. Die Geschwulst ist von Peritoneum überzogen, das mit reichlichen Adhäsionsresten bedeckt ist, der ganzen Konfiguration nach kann dieser Abschnitt der Geschwulst nichts anders sein, als das durch Geschwulstmassen aufgetriebene und verschlossene abdominale Endstück der Tube, zwischen demselben und dem Ovarium finden sich auch an der charakteristischen Stelle drei nebeneinanderliegende Paraovarialcystchen.

Nach rechts (medianwärts) hörte die wurstartige bestimmte Umgrenzung der Geschwulst etwa da auf, wo sich das uterine Tubenende in dieselben verliert, von da ab hat die Geschwulst eine ganz unregelmässige Form und ist auch bei der Operation stark zerfetzt. Doch lässt sich noch erkennen, dass sie nach aussen noch von Peritoneum überzogen ist, welches jedoch an den verschiedensten Stellen durchbrochen und von pilzförmig emporwuchernden Geschwulstmassen überragt ist.

Der wurstförmige Abschnitt der Geschwulst wird nach mehrtägiger Härtung in Formalien der Länge nach aufgeschnitten; er ist vollständig erfüllt von markigen Geschwulstmassen in der sich eine grobe Abteilung in rundliche Bezirke erkennen lässt, zwischen denen an einzelnen Stellen spaltförmige Lumina sich befinden, die, wie es scheint, von glatter Schleimhaut begrenzt sind und vielleicht dem ursprünglichen Tubenlumen entsprechen könnten.

Nach der makroskopischen Untersuchung muss das ganze als ein maligner Tumor erscheinen, der seinen Ausgangspunkt in der distalen Hälfte der Tube genommen hat und sich nach rechts hin difus unter das Peritoneum und dieses durchbrechend innerhalb desselben ausgebreitet hat.

Rechte Adnexe. Das Ovarium schien bei der Operation normal und blieb zurück. Die Tube ist in einen im ganzen 30 cm langen Sack stark verwandelt (die Windungen mitgemessen), der an zwei Stellen spitzwinkeling abgeknickt ist; da das abdominale Ende besonders stark aufgetrieben ist, hat das Ganze die Gestalt einer Tabakspfeife; der Sack ist dünnwandig und lässt eine dunkle Flüssigkeit, sowie einzelne weissliche Partien durchschimmern.

Nach mehrtägiger Härtung in Formalin wird die Geschwulst eröffnet, sie enthält eine schmutzig braune, reichlich mit Blut untermischte Flüssigkeit, in der eine Anzahl bis bohnengrosser rundlicher Geschwulstpartikelchen suspendiert sind; auch ein taubeneigrosses älteres Blutgerinsel, das ebenfalls weissliche Geschwulstteile einschliesst, ist enthalten. Nach der Entleerung sieht man auf der Innenfläche der dünnen, wie die eine Hydrosalpinx aussehende Wand weit zerstreut eine Anzahl papillärer Auflagerungen bis zu Bohnengrösse, sowie eine etwas weiter ausgedehnte beetartige Erhabenheit; in dem uterinen Anfangsteil der Tube, der von dem übrigen Hohlraum vollständig abgeschlossen und für sich ampullenartig aufgetrieben ist, sitzt ein etwa wallnussgrosser Geschwulstknoten mit der Tube durch einen ganz dünnen Stiel verbunden; im Innern desselben einige kleine Cystchen (Stück davon zur mikroskopischen Untersuchung eingelegt).

Der bei der Sektion entnommene Uterus ist etwas vergrössert, an der rechten Kannte aufgeschnitten und enthält im Corpus uteri eine von der Hinterwand ausgehende, mandelgrosse polypöse Geschwulst, die ebenfalls eine Metastase darstellen könnte (zur mikroskopischen Untersuchung eingelegt).

Mikroskopischer Befund:

Zur mikroskopischen Untersuchung gelangen im ganzen 11 Blöcke, die den verschiedensten Teilen der Geschwulst, zum Teil in frischem Zustand, zum Teil nach der Formalinhärtung entnommen sind. Härtung im steigenden Alkohol, Einbettung in Paraffin, Färbung der in Serien aufgeklebten Schnitte mit Haemaleum-Eosin und nach van Gieson.

I. Querschnitt des uterinen Anfangs der linken Tube, entnommen von der exstirpierten Tube dicht an deren Abtragungsstelle vom Uterus.

Es ist an den Schnitten nichts von einer malignen Entartung zu finden; die Schleimhaut ist dünn, die Falten niedrig, das Epithel einfach zylindrisch, ohne Flimmerhaare, die jedoch durch die Präparation verloren sein können. Das bindegewebige Stroma der Schleimhaut ist eher etwas dichter als gewöhnlich, die verschiedenen Schichten des Muscularis sind hypertrophisch.

II. Längsschnitt durch die linke Tube, nicht weit vom uterinen Ende umfassend die Stelle, an der der Beginn der Neubildung vermutet wird.

Das Lumen der Tube ist als solches erhalten, nur verengt durch Neubildungsmassen, welche sich von beiden Seiten her verwölben. Doch ist an dem nach dem Uterus gelegenen Ende der Schnitte die Tubenwand auf der einen Seite noch gar nicht verändert:

Aeussere und innere Längsmuskelschicht, dazwischen die Ringsmuskelschicht sind erhalten; das niedrig-zylindrische, einschichtige Epithel sitzt der Muskularis fast unmittelbar auf. Sehr bald aber zeigt sich das noch unveränderte Epithel emporgehoben durch eine Geschwulstmasse, welche zwischen ihm und der Muskularis interna liegt, weiterhin aber mit umfangreichen Neubildungsmassen zusammenhängt, welche die gesamte Muskelwand durchsetzen und zum Teil vollständig ersetzen bis zur Subserosa mit einigen Längsmuskelbündeln, die noch erhalten sind.

Dieses Tumorgewebe, das meist unter intakten sich scharf davon abhebendem Epithel liegt, stellenweise aber durch dieses in das Lumen der Tube durchgebrochen ist, hat histologisch den Charakter vom Sarkomgewebe. Verschieden grosse, zumeist rundliche, zum Teil auch spindelförmige Zellen füllen, abgesehen von den durch die Blutgefässe gebildeten Lücken, das Gesichtsfeld gleichmässig aus; die Gefässe haben eigene Wandungen, stellenweise fällt eine radiäre Anordnung der Geschwulstzellen um das Lumen der Gefässe, von der Adventitia derselben ausgehend, auf. Zwischen den Tumorzellen findet sich ziemlich reichlich fibrilläre Interzellularsubstanz. Besonders charakteristisch ist

das Verhalten der Kerne, die in der Grösse sehr wechseln und auch in Form und Färbbarkeit grosse Unregelmässigkeit aufweisen.

Dieses typische Sarkomgewebe ist also hervorgegangen aus dem Stroma der Tubenschleimhaut und vielleicht dem damit zusammenhängenden intermuskulären Bindegewebe der muskulären Tubenwand. Das überziehende Epithel ist, wie gesagt, zum Teil normal, doch finden sich lateralwärts Strecken, an denen das Epithel beginnt unregelmässig zu werden, es wird mehrschichtig, die Zellen sind unregelmässig geformt und bilden kleine solide Papillen; ein Eindringen in die Tiefe findet hier nicht statt.

An der gegenüber liegenden Wand der Tube jedoch sind die Veränderungen des Epithels viel ausgesprochener. Uterinwärts sitzt es zunächst der inneren Längsmuskelschicht direkt auf, jenseits derselben findet sich Sarkomgewebe, das wohl mit dem in den Schnitten auf der gegenüber liegenden Seite der Tube befindlichen zusammenhing; das Epithel zeigt zunächst Mehrschichtung und Papillenbildung; weiterhin aber findet sehr bald eine stärkere Ausbildung der Papillen, Verzweigung derselben und Vereinigung ihrer Spitzen statt, so dass guirlanden- und brückenartige Epithelformationen entstehen, gebildet von unregelmässig geformten polymorphen Zellen, die drüsenähnliche Lumina zwischen sich lassen: Aber auf demselben Gesichtsfeld noch lässt sich ein Eindringen der Epithelmassen in die Tiefe, in das sich hier polsterartig erhebende Stroma der Schleimhaut, feststellen und zwar sowohl in Gestalt von drüsenähnlichen Gebilden, als in Gestalt solider, netzförmig anastomasierender Epithelstränge.

Es kombiniert sich also hier, vom Tubenepithel aus gleichzeitig entstehend, das Bild eines papillären Adenocarcinoms und des Carcenoma alveolare simplex: Indem sich nun die Epithelformationen in das Stroma der Schleimhaut und in die Muskelschichten, die, wie wir gesehen haben, schon vorher oder gleichzeitig, in sarkomatöses Gewebe verwandelt worden sind, einsenken, entsteht schon hier, an den jüngsten und am leichtesten übersichtlichen Partien der Geschwulst, an der Grenze des normalen Gewebes, das Bild einer wahren Kombinationsgeschwulst, eines Carcinosarkoms der Tube, das sich, wie wir sehen werden, in allen Teilen des Tumors wiederholt, mannigfach wechselnd

ndem bald die sarkomatösen, bald carcinomatösen Bestandteile eine stärkere Entwickelung erfahren haben.

Aus der Geschwulstmasse der linken Tube werden noch 3 weitere Blöcke untersucht, verschiedenen Stellen entnommen:

III. Aus soliden Tumorsmassen der linken Tube.

Schon bei makroskopischer Betrachtung der gefärbten Schnitte fallen hellere und dunklere Partien auf; die ersteren bestehen aus sarkomatösem Gewebe, das stark ödematös durchtränkt ist, so dass die einzelnen Zellen durch weite Zwischenräume voneinander getrennt sind, die Zellen selbst verraten namentlich durch die unregelmässige Form, Grösse und übermässige Färbung der Kerne die Malignität des Gewebes; auch in den dunklen Bezirken überwiegt das Sarkomgewebe, hier aus dicht gelagerten kleineren rundlichen Zellen bestehend. (Siehe Fig. 3 a.)

Eingesprengt in dieses Gewebe finden sich allenthalben kanalartige, verzweigte, miteinander kommunizierende Hohlräume, deren Lumen bald ganz regelmässig rund, oder mehr länglich, aber doch regelmässig begrenzt ist, oder endlich unregelmässig erweitert ist. Diese Hohlräume sind nichts anderes als Blutgefässe; denn sie enthalten grösstenteils wohlerhaltenes Blut und besitzen eine regelmässige Endothelauskleidung, einige ausserdem noch eine zarte Bindegewebsumhüllung (Adventitia). Solche noch normale Gefässe stehen nun im Zusammenhang mit ebenfalls noch blutgefüllten und im ganzen regelmässigen Kanälen, deren Endothelbekleidung aber ein ganz anderes Aussehen erhalten hat und zwar kann man die allmähliche Umwandlung der langgedehnten platten Endothelzellen (Fig. 3 b) an vielen Stellen deutlich verfolgen; sie werden zunächst höher, kubisch, der Kern grösser, bläschenförmig, unregelmässig, oft überhaupt stark gefärbt (Fig. 3 c); schliesslich schichten sich die Endothelien, sie bilden unregelmässig ins Lumen vorspringende Wülste, wobei sie vielfach sehr gross, plattenepithelähnlich werden (Fig. 3 d). Dabei ist, wie erwähnt, das Blut im Innern oft noch erhalten (in der Figur der Einfachheit halber weggelassen). An vielen Stellen sieht man jedoch das Lumen vollständig verschwinden, ausgefüllt von den geschichteten, den Endothelien entstammenden Geschwulstzellen, so dass solide

Stränge und Nester von solchen gebildet sind, die sich von dem umgebenden Sarkomgewebe noch immer gut abheben und sich von Geschwulstzellkomplexen epithelialer Abkunft nicht mehr unterscheiden liessen, wenn nicht der direkte Zusammenhang mit den Blutgefässendothelien an vielen Stellen ohne weiteres sichtbar wäre.

Wir haben also an dieser Stelle die Entstehung der Geschwulst als Endotheliom beziehungsweise die Kombination dieses mit rundzelligem Sarkom vor uns.

IV. Linke Tube, Durchbruchsstelle der Tumormasse in das Peritoneum.

Die ziemlich umfangreichen Schnitte bestehen fast ausschliesslich aus rein sarkomatösem Gewebe, an welchem besonders die mantelartige Anordnung der dicht gelagerten runden Zellen und die Gefässe sehr charakteristisch ist, ödematöse Durchtränkung, Nekrose infolge Trombosierung der Gefässe, Durchblutung treten an verschiedenen Stellen auf, besonders an der Oberfläche, wo die eine Strecke weit erhaltene dünne Längsmuskelschicht der Tube von ulcerierten Geschwulstmassen durchbrochen ist.

Lange schmale Spalten durchziehen das Präparat, welche meist ein einfaches kubisches Epithel tragen; streckenweise ist jedoch auch hier das Epithel mehrschichtig und polymorph, bildet auch Einsenkungen in die Tiefe. Es handelt sich offenbar um die Spalten zwischen den ursprünglichen Schleimhautfalten, welche durch die Geschwulstmasse aufgetrieben und entfaltet worden sind; nur an einer Ecke der Schnitte kommt ein kleiner Bezirk adeno-carcinomatösen Gewebes zum Vorschein.

V. Stück aus der Tumormasse der linken Tube, von der Aussenseite entnommen (Stück mit hyalinem Knorpel).

Die Schnitte sind nach aussen begrenzt von der verdünnten, ausgezerrten Muskulatur der Tube, überzogen von intaktem Peritoneum; die Hauptmasse der Präparate bilden nach den Lumen der Tube zu sitzende, im wesentlichen kompakte Tumormassen, wie die früher schon beschriebenen Stücke durchzogen von langen schmalen Spalten, ausgekleidet mit zylindrischem bis

abgeplattetem Epithel, — entsprechend den Zwischenräumen zwischen den ehemaligen Schleimhautfalten. Auch eine kleine, schon makroskopisch sichtbare Cyste ist enthalten, in der hohes Zylinderepithel allmählich übergeht in plattes Epithel, wohl ebenfalls eine von dem ursprünglichen Schleimhautepithel her zu leitende Bildung. Die Tumormasse selbst besteht aus dem mehrfach beschriebenen, typischen, sarkomatösen Gewebe, in das jedoch zahlreiche solide und hohle Gänge und Schläuche eingelagert sind. Diese tragen eine ausserordentlich unregelmässige vielschichtige Auskleidung von polymorphen, mitunter plattenepithelähnlichen Zellen, die öfters solide Papillen in das Lumen bilden und dem Epithel eines adenocarcinoma uterii oder ovarii morphologisch völlig gleich sind.

An vielen dieser Gebilde ist unter dieser Schicht von Tumorzellen aber noch ein platter Saum normaler Endothelien zu erkennen und auch die eigentümliche Form der mit diesen anastomosierenden Kanälchen spricht dafür, dass diese zum Teil wenigstens aus dem Lymphgefässsystem entstanden sind. Wieder an anderen Hohlräumen sieht man eine Strecke der Wand ausgekleidet mit den vielschichtigen malignen Zellen und dicht daneben Strecken, die noch unverändertes Endothel tragen; viele dieser Hohlräume enthalten wohl konserviertes Blut. Es wäre danach möglich, dass auch die Blutgefässe beteiligt sind, doch lässt sich aus dem histologischen Bild hier nicht mit voller Sicherheit erkennen, ob die Tumorzellen aus den Endothelien selbst hervorgegangen sind, oder ob sie nur an deren Stelle getreten sind nach Einbruch in dieselben von aussen her.

Beides ist nach dem Gesamtbefund möglich; denn die carcinomatöse Degeneration des Tubenepithels konnte ja an den jüngsten Partien des Tumors bereits festgestellt werden, und in dem eben beschriebenen Block findet sich in der Tubenwand eine ziemlich ausgedehnte Partie, welche den nicht zu verkennenden Bau eines aus den Blutgefässendothelien hervorgegangenen Endothelioms aufweist, mit der weiteren Besonderheit, dass an verschiedenen Stellen ein mit hyalinem Knorpel morphologisch identisches Gewebe gebildet ist.

Bei schwacher Vergrösserung und auch schon bei Betrachtung mit blossem Auge fällt eine etwa 1 cm lange Partie des Tubenwandrestes, welcher die Tumormassen im Innern umschliesst, auf; dort findet sich in Mitten schwach gefärbten, hellen Gewebes ein parallel der Oberfläche verlaufender Streifen dunkleren Gewebes, dass die Haematoxyl-Färbung kräftiger angenommen hat. Schon bei ganz schwacher Vergrösserung springt innerhalb dieses Gewebs-Streifens ein im ganzen ungefähr bisquitförmiges Stück hyalinen Knorpels auf, rundlich begrenzt, etwa dem Längsschnitt der Phalange eines Fötus an Form gleichend. Begrenzt ist der „Knorpel" nach aussen zum Teil ziemlich scharf durch fibrilläres Bindegewebe, zum Teil geht er aber allmählich über in das Tumorgewebe, in dessen Flucht er liegt.

Dieses ist aufgebaut aus soliden Zellsträngen, die aber vielfach in verschiedenen Schnitten verschieden häufig in ein System von zum Teil länglichen, zum Teil auch ganz unregelmässigen Hohlräumen übergehen; meist sind dieselben sehr eng und klein, sie hängen aber zusammen mit einem grösseren Spaltraum, der sich schon bei schwacher Vergrösserung als Blut enthaltend erweist.

Bei starker Vergrösserung sieht man diesen grösseren bluthaltenden Hohlraum ausgekleidet von typischem Endothel: langgezogenen, platten Zellen, die nur an der Stelle des Kernes in das Lumen vorspringen, so dass die Zellen auf dem Schnitte Spindelform zeigen, dieses Endothel unterscheidet sich scharf von dem zylindrisch - kubischen Epithel der benachbarten Tubenschleimhaut.

Stellenweise auf manchen Schnitten der kleinen Serie zeigt diese Endothel der erweiterten Blutkapillare, um die es sich wohl handelt, Vergrösserungen: Es wird höher unregelmässig kubisch, die Kerne vergrössern sich ebenfalls und sind stärker gefärbt, kurz die Zellen werden gleich den Zellen in dem benachbarten kleinalveolären Gewebe. An dem einen Ende verschmälert sich der längliche Blutraum und er geht schliesslich über in mehrere schmale Gänge, die sich in das kleinalveoläre Gewebe einsenken, in diesem sich verlierend und dasselbe mitformierend; auch an der nach der Aussenseite der Tube zu gelegenen Längsseite des

Blutraumes sieht man die Einmündung mehrerer der Spalträume, die sich dann weiterhin verzweigen, von demselben Endothel ausgekleidet und ebenfalls rote Blutkörperchen enthalten. (Siehe Fig. 4.)

Das Endothel dieser engen Gänge geht nun an vielen Stellen allmählich über in höhere, kubische, ja sogar niedrig zylindrische, oder auch polygonale und rundliche Zellformen, die das Lumen der Gänge schliesslich ausfüllen, vielfach laufen die länglichen Alveolen auch an beiden Enden spitz aus und setzen sich fort in eine einfache Reihe rundlich-polygonaler Zellen mit grossem bläschenförmigen Kernen, welche nun ohne Lumen zwischen den Bindegewebsfibrillen liegen (s. Fig. 5). Es entstehen so solide Bezirke des Tumorgewebes, die gebildet sind von parallel verlaufenden ein- oder mehrreihigen Zügen von Tumorzellen, die aber immer wieder stellenweise übergehen in die endotheliale Auskleidung von in derselben Richtung verlaufenden, länglichen, mehr oder weniger ausgedehnten Hohlräumen.

Der Uebergang dieses typischen Endotheliomgewebes in Knorpelgewebe findet in folgender Weise statt: Zwischen den Zellzügen der soliden Partien tritt an Stelle der Bindegewebsfibrillen eine hyaline Grundsubstanz auf, die in charakteristischer Weise die Haemotaxylinfärbung angenommen hat; sie verbreitert sich allmählich und tritt auch zwischen den einzelnen Zellen einer Reihe auf, so dass schliesslich je eine oder zwei der ursprünglichen Tumorzellen in einer scharf umgrenzten Knorpelhöhle liegen; doch ist die Anordnung in nicht ganz regelmässigen Reihen immer noch erkennbar (s. Fig. 4) und es entsteht dadurch eine ziemlich weit gehende Aehnlichkeit mit der Wachstumszone normalen Knorpels am Perichondrium. Sehr schöne Bilder ergibt der Uebergang in das Knorpelgewebe auch an den van Gieson'schen Präparaten; das intensive Rot der Bindegewebsfibrillen, die in der dem Perichondrium entsprechenden Schicht zwischen den Tumorzellen liegen, geht allmählich über in ein diffuses, verwaschenes Rosa, welches in den knorpeligen Partien das Gesichtsfeld beherrscht.

Es scheint übrigens auch eine nachträgliche Vermehrung der Zellen, innerhalb der Knorpelhöhlen statt zu finden, wenigstens sieht

man mehr nach dem Zentrum der ganzen Knorpelpartie mehrfach 3—4—5 Kerne in Zellen innerhalb einer Knorpelhöhle.

VI. Partikelchen aus den frei im flüssigen Inhalt der rechten Tube schwimmenden Tumormassen.

Dieselben weisen zum Teil rein adenocarcinomatösen, zum Teil rein sarkomatösen Bau auf, zum Teil zeigen sie besonders schön und klar die Kombination beider Gewebsarten.

VII. Polypöses Gebilde, aus dem uterinen Anfangsteil der rechten Tube.

An den Schnitten erkennt man makroskopisch schon die verdünnte Tubenwand, die bogenförmig den Querschnitt des frei im Lumen der Tube gelegenen polypösen Gebildes umgibt, sowie den dünnen Stiel, welcher von der Tubenwand zu dem Polypen zieht, und denselben mit der Tubenwand verbindet. Doch ist die Verbindung auf den Schnitten unterbrochen, da der dünne Stiel nicht in seiner ganzen Länge getroffen ist. Auf einem der Schnitte sieht man noch eine zweite, etwas breitere und kürzere Verbindungsbrücke zwischem dem Polypen und der Tubenwand, ebenfalls durch die Schnittführung unterbrochen. Es geht daraus hervor, dass der Polyp entstanden ist aus mehreren an der Spitze verklebten und geschwulstartig verwandelten Schleimhautfalten, dies wird noch dadurch bestätigt, dass sich im Innern des Polypen, doch näher dessen Oberfläche, eine Anzahl rundlicher bis erbsengrosser Hohlräume befinden, die mit Schleim erfüllt sind, was sich schon makroskopisch an dem frischen beziehungsweise in Formalin gehärteten Präparat feststellen liess.

Mikroskopisch: Die gedehnte und verdünnte Tubenwand trägt auf der Innenfläche ein einschichtiges, ebenfalls stark abgeflachtes Epithel, welches der eigentlichen Muskularis unmittelbar aufsitzt, während ein subepitheliales Schleimhautstroma fehlt. Besonders bemerkenswert ist, dass auch an den dünnsten Stellen die Muskelwand schon gleichmässig durchsetzt ist von Sarkomgewebe, das hier im wesentlichen aus grossen Spindelzellen mit sehr verschiedenen, oft übermässig grossen, stark gefärbten Kernen besteht. Diese Spindelzellen treten zunächst zwischen den durch Form und Färbung sich davon gut unterscheidenden und wohl erkennbaren

Muskelfaserbündel auf und dringen weiterhin auch zwischen die einzelnen Fasern eines Bündels ein; ja an vielen Stellen ist die Mischung beider Elemente eine so innige und die grossen Kerne der Spindelzellen scheinen aus einer allmählichen Vergrösserung der auch stärker tingierten Muskelkerne hervorgegangen zu sein, dass man eine Beteiligung der Muskelfasern an der Bildung des sarkomatösen Gewebes annehmen möchte; doch ist über diesen Punkt volle Sicherheit aus den Präparaten nicht zu gewinnen.

Stellenweise zeigte die Tubenwand eine leichte Anschwellung infolge stärkerer Anhäufung des Sarkomgewebes und dieses ist auch in den beiden Stielen des Polypen vorhanden.

Ueberzogen sind diese von einer einfachen Schicht niedrigen kubischen bis vollständig abgeplatteten Epithels. Solches überzieht auch zum Teil die Oberfläche des Polypen, sowie die in demselben befindlichen schleimhaltigen Höhlräume. An beiden Orten aber geht es an verschiedenen Stellen allmählich über ein unregelmässiges geschichtetes Epithel, dessen einzelne Zellen die verschiedensten rundlichen, keulenförmigen, plattenepithelähnlichen Formen aufweisen, ausserdem treten unregelmässige Vakuolen im Epithel auf, es sind solide Papillen an demselben gebildet und gleichzeitig senken sich teils solide, teils hohle, drüsenähnliche Fortsätze desselben in die Tiefe, sich daselbst verzweigend und das typische Bild des Adenocarcinoms bildend.

Aus solchem besteht die Hauptmasse des Polypen, doch finden sich im Stroma auch rein sarkomatöse Partien, sowie myxomatöse, doch treten auch in letzteren zwischen den charakteristischen sternförmig verästelten und anastomosierenden Zellen einzelne sehr grosse spindelförmige Zellen mit sehr grossen hyperchromatischen Kernen also maligne Gebilde auf.

Wir können also auch in der rechten Tube das gleichzeitige Entstehen von Sarkom und Carcinom und die Kombination beider zu einer Geschwulst im ersten Beginn verfolgen.

VIII. Erbsengrosses Geschwulstknötchen aus der peripheren, stark dilatierten Abschnitt der rechten Tube.

Die benachbarte stark verdünnte Tubenwand zeigt hier noch keine Neubildungsvorgänge, sie besteht nur aus stark ausgezogener Muskulatur, der innen ein bis zu Endothelähnlichkeit abgeplattetes

Epithel aufsitzt. Das Geschwulstknötchen sitzt wie ein Knopf der Wand auf, an seiner Basis sind die Muskelfaserbündel von einer geringen Menge Sarkomgewebe auseinandergedrängt. Das Knötchen selbst besteht im wesentlichen aus Sarkomgewebe, das in der einen Hälfte sehr dicht ist und aus rundlichen grosskernigen Zellen besteht, in der anderen Hälfte myxomatös entartet ist. Innerhalb sind nur wenige alveoläre drüsenähnliche Räume mit geschichteten polymorphen Epithel (s. Fig. 1).

Das Epithel der Tubenwand geht an der Basis des Knötchens über in ein mehrschichtiges, unregelmässiges Epithel, das gleichzeitig Papillen nach der Oberfläche und Einstülpungen in die Tiefe bildet. Der gleiche Vorgang beginnender carcinomatöser Degeneration ist noch an mehreren Stellen, an der Kuppe des Knötchens zu beobachten. (S. Fig. 2.)

An dieser Stelle ist also die Entwickelung des Sarkomgewebe, dem des Carcinoms vorausgegangen, denn letzteres ist im ersten Beginn, ersteres hat schon eine erhebliche Masse Gewebes neugebildet.

IX. Subperitoneale Ausbreitung der Geschwulst jenseits des Bereiches der Tube.

Die Geschwulstmassen bestehen hier aus rein sarkomatösem Gewebe, das bald vollständig kompakt ist und im wesentlichen aus rundlichen Zellen besteht, bald lockerer ödematös bis vollständig myxomatös ist, mit den entsprechenden Zellformen und Einlagerung vereinzelter, ganz unregelmässiger, sehr grosser Fremdzellen.

X. Linke Tube.

Ein weiterer an beliebiger Stelle aus der linken Tube entnommener Block zeigt die mehrfach beschriebene Kombination zwischen Adenocarcinom und Sarkom, wobei an Masse das letztere überwiegt.

XI. Polypöses Gebilde im Cavum uteri.

Die Schnitte umfassen Basis und Oberfläche des Polypen dem ganzen Umfang nach, so dass schon makroskopisch sehr schön zu sehen ist, dass das Gebilde mit ziemlich schmalem Stiel aufsitzt und beiderseits pilzförmig überhängt. Schon bei schwacher

Vergrösserung (s. Fig. 6) zeigt sich, dass die benachbarte Schleimhaut nur die Veränderungen einer leichten Endometritis glandularis aufweist, aber nichts von Neubildungsvorgängen; in dieser Weise schiebt sich die Schleimhaut an beiden Enden der Schnitte ziemlich weit zwischen Tumor und Muskulatur, allmählich dünner werdend, nur in der Mitte der Basis ist die Schleimhaut verdrängt, der Tumor sitzt unmittelbar auf der Muskularis und ist, wenn auch noch sehr wenig tief, zwischen die obersten Muskelfaserbündel eingedrungen.

An den Rändern der Basis sieht man die Schleimhautdrüsen in den Stiel des Tumors eintreten und in diesem nach aussen dislozieren, deutlich schmäler werdend und ausgezerrt; der Tumor ist also an einer schmalen Stelle der Schleimhaut und zwar von der oberflächlichen Schicht derselben ausgegangen und hat bei seinem Wachstum die umgehenden Drüsen ausgezogen und mitgenommen. Man kann solche verschmälerte und zusammengedrückte sehr lange, aber sonst unveränderte Drüsen mit intaktem Epithel innerhalb des Tumorgewebes bis nahe an dessen Oberfläche finden. Die letztere ist glatt, trägt aber kein Epithel mehr und stellenweise sieht man letzteres an der Basis sich auf den Stiel der Geschwulst herüberziehen, wo es bald aufhört.

In dem Tumorgewebe finden sich reichlich Gefässe, die eine wohl ausgebildete, ziemlich dicke Adventitia besitzen, jenseits welcher erst das Tumorgewebe beginnt. Die Gefässe sind so angeordnet, dass eine radiäre Ausstrahlung derselben in den Polypen etwa von der Mitte der Basis aus deutlich hervortritt.

Das Tumorgewebe selbst zeigt den typischen Bau eines Sarkoms: Grosse Zellen mit grossem, in Form und Grösse und Färbung sehr wechselndem Kern liegen ohne gesetzmässige Anordnung in einem allenthalben deutlich hervortretenden Stroma, in die Tiefe überwiegen die Spindelzellen, mehr nach der Oberfläche treten rundliche und unregelmässig geformte Elemente in den Vordergrund.

Die Eigentümlichkeiten der Geschwulst lassen sich folgendermassen zusammenfassen: In beiden Tuben kann man die Ent-

stehung von Carcinom aus dem Oberflächenepithel und die Entstehung von Sarkom in den Wandungen verfolgen.

Die letztere scheint der ersteren meist vorauszugehen, auch überwiegt anscheinend das sarkomatöse Gewebe im ganzen an Masse; in der linken Tube sind innerhalb desselben auch typische, endotheliomatöse Partien entstanden; unter dem Peritoneum hat sich die Geschwulst als reines Sarkom ausgebreitet und als ebensolches hat sie im Uterus metastasiert.

Die allgemein pathologisehe Bedeutung der Beobachtung ist also die, dass entgegen der öfters wiederholten Behauptung der Autoren, dass es Carcinomsarkome nicht gebe, sicher das gleichzeitige Auftreten maligner Degeneration an den 3 verschiedenen histologischen Komponenten eines Organs — Epithel, Bindegewebe, Endothel — nachgewiesen werden konnte.

Was das eingesprengte, knorpelähnliche Gewebe betrifft, so kann es als „Knorpel" schlechtweg ja nicht bezeichnet werden, da eine Untersuchung auf Chondrin nicht stattfinden konnte; doch ist die weitgehende morphologische Aehnlichkeit beachtenswert, besonders im Hinblick darauf, dass sich ähnliche, auf eigentümlichen Umwandlungen der Interzellularsubstanz beruhende knorpelähnliche Partien gerade in Endotheliomen häufig finden, so dass der Befund die Diagnose eines solchen auch in unserem Falle zu bestätigen geeignet ist.

Fall 3.

D. Agatha, Schuhmachersfrau, 53 Jahre alt, hat einmal normal entbunden, zweimal abortiert. Seit Anfang März 1900 hatte die Patientin Schmerzen im Unterleib hauptsächlich auf der rechten Seite, die sich seit 10 Wochen wesentlich gesteigert haben. Periode früher regelmässig 3wöchentlich, 8 -10tägig stark, zeitweise mit Schmerzen. Seit 3 Jahren traten Unregelmässigkeiten auf; die ersten $1^1/_2$ Jahre alle Vierteljahre starke Blutung, seit $1^1/_2$ Jahren fast andauernd Ausfluss, teils blutig, teils wässerig.

Bei der Aufnahme der Kranken am 3. Januar 1901 wurde folgender Befund aufgenommen: Uterus gross, besonders das Corpus aufgetrieben, im ganzen nach rechts verlagert, innerhalb

gewisser Grenzen verschieblich. Neben dem Uterus ein länglicher Tumor von praller Konsistenz wenig beweglich. Bei der Untersuchung per rectum findet man auf dem Kreuzbein aufsitzend, mit demselben unverschieblich verbunden, ebenfalls einen etwa orangegrossen Tumor. Mit der Sonde fühlt man im Fundus uteri weiche Massen. Sofort (3. Januar) wird das Curettement des Uterus angeschlossen, wobei reichliche weiche Gewebsbröckel entfernt wurden. 10 % Karbol-Alkohol. Wiederholte Uterusausspülungen; im ganzen nicht sehr reichlicher, etwas fötider Fluor.

Bei der mikroskopischen Untersuchung der aus dem Uterus entfernten Massen wurde die Diagnose auf Adenocarcinoma uteri gestellt.

10. Januar 1901. Vor der Operation gründliche Ausspülung der Uterushöhle und Injektion von 20 % Karbol-Alkohol. Vernähung des äusseren Muttermundes.

10. Januar 1901. Operation: Handbreiter Schnitt in die Linea alba. Nach Eröffnung der Bauchhöhle zeigt sich zunächst nach unten der etwa faustgrosse, von einer Reihe von Myomen durchsetzte Uterus, da hinter etwa 3 Querfinger ihn überragend eine etwa kindskopfgrosse, von der linken Tube ausgehende Geschwulst, die auch das ganz kleine Becken auf der linken Seite ausfüllt und besonders in der Tiefe des kleinen Beckens nach dem Douglas zu durch ganz besonders feste Verwachsungen mit der Umgebung verbunden ist.

Bei Lösung dieser Verwachsungen an der tiefsten Stelle platzt der Tumor und es ergiesst sich eine trübe, etwas flockige, nicht übelriechende Flüssigkeit in den unteren Teil der Bauchhöhle, die so gut wie möglich entfernt wird.

Hervorziehen der ganzen Geschwulst und Abbinden nach dem kleinen Becken, die Geschwulst bleibt mit dem Uterus in Verbindung.

Auch die rechte Tube zeigt sich in eine grössere Geschwulst verwandelt, sitzt ausserordentlich fest und tief im kleinen Becken, so dass sie zunächst provisorisch abgeklemmt und ihre Verbindung mit dem Uterus durchtrennt wird. Der Uterus wird durch tiefes Abbinden der Anhänge beweglicher, darauf wird das Peritoneum vorn und hinten quer durchtrennt, möglichst tief

stumpf abgeschoben, darauf die uterinae beiderseits und ebenso das Bindegewebe seitlich vom Cervix unterbunden und der Uterus so bis auf den Scheidenansatz ringsherum abgelöst.

Unter Gegendrängen der Scheidenwand Eröffnung des hinteren Scheidengewölbes und von hier aus Durchtrennung der Scheide ringsherum. Einige blutende Stellen werden isoliert gefasst und unterbunden.

Darauf Auslösung der rechten, gleichfalls sehr fest verwachsenen, halbfaustgrossen Tube und Abbindung derselben.

Nach sorgfältiger Reinigung des kleinen Beckens und Kürzung der obersten Ligaturen werden die gesamten unteren Ligaturen nach der Scheide zu invertiert und das weit abgelöste Peritoneum so gut es geht über den ganzen Defekt mit einigen Catgutnähten herübergezogen. Einige blutende Stellen im Douglas werden unterbunden, das Bauchfell gereinigt, 4 Pillen von Argentum colloidale in die Bauchhöhle eingelegt.

Schluss der Bauchwunde durch 3 tiefe Silberdrähte und 3 fache Etagennaht, die oberste subkutan mit Seide. Glutolverband.

Die durchgeführten Faden werden in der Scheide gekürzt, dort sterile Gaze eingelegt.

11. Januar 1901. Einigemale Erbrechen. Schmerzen im ganzen nicht sehr erheblich. Temperatur normal. Puls schon vor der Operation etwas beschleunigt, ist auch jetzt im Verhältnis zur Temperatur etwas rasch.

13. Januar. Gaze entfernt.

16. Januar. Vollkommen normaler Verlauf; Puls andauernd beschleunigt.

21. Januar. Verbandwechsel; Wunde tadellos.

24. Januar. Ausser Bett.

30. Januar. Befund bei der Entlassung: Scheidenbauchnarbe tadellos, ebenso die Bauchnarbe. Kleines Becken frei. Die in der Scheide liegenden Fäden werden zum Teil herausgezogen, zum Teil stark gekürzt. Weiterer Verlauf? Befund bei der Wiedervorstellung?

Beschreibung des makroskopischen Befundes: Der Uterus ist im Zusammenhang mit der linken Tube herausgenommen und durch einen Medianschnitt vorne eröffnet. Die Portio vaginalis ist im wesentlichen normal, die schlanke Cervix setzt sich gut von dem vergrösserten Corpus uteri ab. Cervicalschleimhaut ist glatt, nicht in die Neubildung inbegriffen. Corpus uteri ist gut faustgross, die Höhle ist nicht sehr weit, die Wände 2—3 cm dick, in der linken Wand sitzt ein wallnussgrosses Myom. Auf der Schleimhaut finden sich im ganzen Fundus die Reste der ausgeschabten Neubildung, die Wandung selbst scheint von derselben frei zu sein, enthält aber noch mehrere kleine Myomkeime.

Die rechte Tube ist in einer Entfernung von 3 cm abgetragen. Diese Partie derselben ist nicht verdickt, makroskopisch normal, abgesehen von Adhäsionsresten. Auch auf dem Querschnitt ist das Lumen nicht erweitert und lässt nichts von Neubildung erkennen.

Zwecks mikroskopischer Untersuchung werden herausgeschnitten:

Block I. Querschnitt des uterinen Anfangsteils der rechten Tube.

Block II. Stück aus dem Fundus uteri an der rechten Tubenecke.

Die linke Tube ist vom Uterushorn ab, 3 cm lang, ebenfalls nicht verändert, dann verdickt sie sich rasch bis zu Daumendicke und geht dann mit einem rechtwinkeligen Knick in einen faustgrossen, retortenförmigen Tumor über, der im ungehärteten Zustand fast fluktuierend weich ist und weisslich durchschimmert. Das Ostium abdominale ist verschlossen und als solches nicht mehr erkennbar. Das Ovarium ist zurückgeblieben. Nach der Eröffnung durch einen Längsschnitt zeigt sich das stark erweiterte Tubenlumen vollständig ausgefüllt von einer markweichen, fast rein weissen, an manchen Stellen dunkelrot gesprenkelten Geschwulstmasse. Dieselbe liegt zum Teil ganz lose im Lumen, so dass man sie herausheben kann und unter ihr die im ganzen glatte Tubenschleimhant zum Vorschein kommt, doch gehen alle diese Massen mit mehr oder weniger dünnem Stiel von der Wand

selbst ab und auf dieser sind neben diesen umfangreichen Tumormassen noch kleinere papilläre Gebilde ähnlich wie im Cystoma papilläre vorhanden.

Block III. Papilläre Massen der Schleimhaut der linken Tube.

Einige Stellen in der Mitte der weichen Tumormassen sind eigentümlich durchscheinend von einer geronnenen Flüssigkeit erfüllt, als ob hier kleine Cysten enthalten wären.

Block IV. Stück dieser anscheinend kleincystischen Partie (linken Tube).

Block V. Querschnitt der linken Tube, Uebergang der makroskopisch nicht veränderten zur verdickten Partie.

Die rechte Tube ist für sich allein exstirpiert und bildet einen ebenfalls retortenförmigen Tumor, der aber nur halbsogross ist wie derjenige der linken Seite und vollständig cystisch. Bei der Eröffnung entleert sich eine schmutzige blutigrote Flüssigkeit, sowie einzelne bis haselnussgrosse, vollkommen losgelöste, auf der Oberfläche kleinhöckerige Geschwulstpartikel. Der cystische Tumor wird durch einen Längsschnitt eröffnet, dabei zeigt sich, dass der periphere Abschnitt der Tuben eine im grossen ganzen glatte Schleimhaut wie ein Hydrosalpinx trägt. Die Wandungen sind auch wie bei einem Hydrosalpinx stark verdünnt und durchscheinend. Auf der Innenfläche zerstreut finden sich ganz vereinzelte bis erbsengrosse papilläre Erhabenheiten. Unmittelbar an der Abtragungsstelle jedoch finden sich umfangreiche Tumormassen, die in einem etwa wallnussgrossen Bezirk, das Lumen der Tube vollständig ausfüllen und mit zum Teil ganz dünnem Stiel an der Wand derselben befestigt sind. Etwa $1^1/_2$ cm von der Abtragungsstelle selbst ist aber die Tube noch kaum verdickt, dann findet in ähnlicher Weise wie links der Uebergang in den Tumor statt.

Block VI. Querschnitt dieser Uebergangsstelle in der rechten Tube.

Block VII. Stück des peripheren Tubenabschnittes mit Papillen.

Block VIII. Aus den umfangreichen Geschwulstmassen am uterinen Ende, welche ebenfalls durchscheinende, vielleicht cystische Partien mit enthalten wie links.

Beschreibung des mikroskopischen Befundes:

A. Uterusschleimhaut currettiert.

Schon beim ersten Anblick zeigt es sich, dass ein Adenocarcinoma mit sehr abwechslungsreichen Bildern vorliegt: Es finden sich unregelmässig verteilte und verzweigte drüsenähnliche Räume, deren Epithel zum Teil einschichtig zylindrisch ist, zum Teil solide Papillen findet und polymorph wird; andere Räume zeigen ein sehr dickes Lager geschichteten Plattenepithels oder guirlandenähnliche Epithelformationen; in einzelnen Partikelchen überwiegen die soliden Carcinomzapfen, so dass das Bild des Carcinoma alveoläre simplex entsteht. Ausserdem ergeben sich zwei Befunde, die von dem gewöhnlichen bei Adenocarcinoma corporis uteri vollständig abweichen.

1. Systeme von kleineren und grösseren, zum Teil schon makroskopisch sichtbaren Cystchen, die einen dicken schleimigen Inhalt haben und deren Epithel ein hohes pallisadenartiges ist mit basalständigen, kleinem Kern, so dass eine frappante Aehnlichkeit mit den Epithel der ovariellen Pseudomurintumoren entsteht. Uebergänge dieses Epithels in vielschichtiges, polymorphes sind zahlreich zu beobachten und die so entstehenden Bilder sind so gut wie identisch mit denen bei maligner Degeneration glandulärer Cystome. (Siehe Fig. 9.)

2. Finden sich Partien, in welchen die grosse Mehrzahl der soliden, sehr breite Stränge bildenden Tumorzellen eine eigentümliche Quellung erfahren hat, so dass das Protoplasma sehr hell, vakuolär und kaum gefärbt erscheint, während die Zellgrenzen noch scharf hervortreten. An den nach van Gieson gefärbten Präparaten wird innerhalb der Zellen häufig eine kompakte, eigentümlich opake, ziegelrot gefärbte Substanz in rundlichen Klumpen oder Tropfen erkennbar. Schliesslich kommt es zu einer Auflösung der ergriffenen Zellen, es finden sich dann die roten Massen in unregelmässig begrenzten Lücken zwischen den Zellmassen. (Siehe Fig. 10.)

Block I. Querschnitt des uterinen Anfangsteils der rechten Tube; Serie von 63 Schnitten.

Aeussere Längs-, Rings- und innere Längsmuskelschicht sind verdickt und enthalten einzelne rundzellige Infiltrationsherde, nichts von der Neubildung.

Das Epithel der Tube sitzt auf der einen Seite in regelmässiger, einfacher Schicht der Muskulatur fast unmittelbar auf, auf der anderen Seite fehlt es, hier ist die Abgrenzung des Lumens unregelmässig und besteht aus Fibrinfäden, die mit weissen und roten Blutzellen durchsetzt sind. Diese fädigen Massen umschliessen auch einige quergetroffene Papillen, die der Wand unmittelbar anliegen. Dieselben finden sich in grösserer Anzahl auch im Lumen der Tube; sie bestehen aus einem sehr dünnen Bindegewebskern, der oft nur aus einem einzigen Gefäss besteht, überzogen aussen von einer einfachen Schicht vom Epithel und zwar ringsum, so dass es sich, wie übrigens auch beim Verfolgen der Serie sich ergibt, nicht etwa um das gewöhnliche Bild des „Pseudozotten" der Tubenschleimhaut, das heisst der quergetroffenen Längsfalten, handelt, sondern um die Bildung wirklicher Papillen, die überdies viel feiner und reichlicher sind, als die Schleimhautfalten, die ja auch normaliter an dieser Stelle der Tube noch wenig ausgebildet sind. Die Fibrinmassen sind zum Teil wenigstens entstanden durch Nekrose der Tubenwandung infolge des Eindringens der Zottenspitzen in dieselbe; denn man findet beim Verfolgen der Serie diese Spitzen im runden Lücken des Gewebes, selbst (siehe Fig. 11) unter der des Epithels beraubten Oberfläche; die Papillen haben also maligne Eigenschaften, obwohl das Epithel derselben noch einschichtig und regelmässig, nicht polymorph ist. Einige Schnitte weiter findet man die Oberfläche der Tubenschleimhaut wieder intakt und von niedrigem Epithel überzogen, im Lumen noch einige Papillenquerschnitte. Dass das Tubenepithel stellenweise maligne Eigenschaften angenommen hat, zeigt sich noch deutlicher im weiteren Verlauf der Serie; denn bald kann man in 8 aufeinanderfolgenden Schnitten eine Ausstülpung des Tubenepithels verfolgen, welche die Ringsmuskulatur fast senkrecht durchsetzt und sich jenseits derselben zu einem unregelmässigen Hohlraum erweitert; in diesem ist das Epithel nicht mehr ein-

schichtig und zylindrisch, sondern mehrschichtig und polymorph und es entsendet auch unregelmässige Fortsätze in das benachbarte, durch rundzellige Infiltration aufgelockerte Gewebe; das Lumen dieses, in den späteren Schnitten vom Tubenlumen vollständig abgeschnürt erscheinenden Hohlraums enthält, wie die Tube selbst, Blut.

Wir haben also in diesem makroskopisch kaum veränderten Tubenabschnitt schon feststellen können: 1. Bildung papillärer, maligner Excrescenzen, 2. Bildung einer drüsenähnlichen ebenfalls malignen Ausstülpung.

Block II. Stück aus dem Fundus uteri an der rechten Tubenecke.

An den Schnitten ist die Mucosa im Fundus und an der Vorderwand auf eine grosse Strecke weit nur im Zustand entzündlicher Reizung und verdünnt; an den auf der anderen Seite fest sitzenden umfangreichen Geschwulstmassen sind alle an den Präparaten der Curette schon beschriebenen Bilder wieder zu finden.

Block III. Papilläre Masse auf der Schleimhaut der linken Tube.

Was zunächst die Verhältnisse der Schleimhaut anlangt, so ist das Stroma derselben zumeist sehr dünn: das Epithel ist in einiger Entfernung von den papillären Massen stark abgeflacht, fast endothelähnlich, in der Nähe der makroskopisch sichtbaren Papillen schon fängt es an sich zu verdicken, es wird mehrschichtig und polymorph und bildet kleine unregelmässige Erhebungen, die nur aus Epithelzellen bestehen. (Siehe Fig. 12.) Daneben treten aber alsbald kleine Papillen mit bindegewebigem Gerüst und überzogen von zylindrischem Epithel in einfacher Schicht auf, wie solches an den betreffenden Stellen der Tubenwand selbst aufsitzt. Von diesen mikroskopischen findet ein rascher Uebergang zu den schon makroskopisch sichtbaren Papillen statt durch höhere Entwickelungen, reichlichere Verzweigung und Verfilzung dieser Gebilde an ihrer Spitze, wobei unter gleichzeitiger Umwandlung des Epithels zweierlei Formationen in den Auflagerungen entstehen: 1. Kompakte, aber lockere Massen von Epithelzellen durch spärliche und schmale Bindegewebssepten unvollkommen alveolär abgeteilt; hier zeigen die Epithelien dieselbe eigentümliche, hydropische Quellung und Degeneration, wie in den Präparaten aus dem

Uterus (Fig. 10). 2. Systeme kleiner und grosser, zum Teil schon mit blossem Auge erkennbarer Cystchen, welche von regelmässigem einschichtigem, stark secernierendem Epithel ausgekleidet und von schleimiger Gerinnungsmasse erfüllt sind, (s. Fig. 13) auch hier finden sich aber vielfach Uebergänge zu polymorphen mehrschichtigem Epithel, diese Partien entsprechen den gleichen in den Präparaten aus dem Uterus beschriebenen Stellen, die an ein aus einem glandulären Cystom des Ovariums hervorgegangenes Adenocarcinoma ovari so auffallend erinnern.

Endlich ist bezüglich der Schleimhaut noch anzuführen, dass auch unterhalb der Oberfläche, innerhalb des Stroma und in die Muskularis sich ausdehnend, Cystchen gefunden werden, die zum Teil mit regelmässig zylindrischen, zum Teil mit niedrig kubischen Epithel ausgekleidet sind; solches vollständig abgeplattetes Epithel findet sich übrigens auch stellenweise an der feinen Oberfläche des Tubenlumens, unmittelbar übergehend in das benachbarte zylinderische Epithel.

Dieses Verhalten des Epithels ist deshalb von Belang, weil sich innerhalb der muskulären Tubenwandung ausserordentlich langgezogene, im ganzen der äusseren Oberfläche parallel gekrümmte Spalträume mit ähnlichem Epithel finden, die auf den ersten Blick als Lymphspalten imponieren. Es fragt sich nun, ob die Auskleidung dieser Hohlräume aus umgewandelten und wuchernden Lymphendothelien besteht, oder ob sie ebenfalls vom Tubenepithel abstammt. Nach Durchsicht der Serie kommt man zu dem Schlusse, dass das letztere der Fall ist, obwohl ein direkter Zusammenhang mit dem Tubenlumen in den untersuchten Schnitten nicht nachweisbar ist. Die Gründe sind folgende: 1) die oben erwähnte, an vielen Stellen gleiche Beschaffenheit des Epithels der Tube und der sicher von diesen aus gebildeten Cystchen in der Schleimhaut; 2) der Umstand, dass sich an vielen Stellen zwischen dem fraglichen Epithel und dem Bindegewebe, dem es aufsitzt, noch kleine schwarze Kerne, mit dem Längsdurchmesser parallel der Oberfläche gerichtet, finden, die man als Reste des ehemaligen Lymphendothels, das jetzt durch Dehnung und Druck zu grunde gegangen ist, auffassen muss. Das fragliche Epithel selbst wird häufig niedrig zylindrisch, wobei die Kerne dann senkrecht zur

Oberfläche stehen, sie zeigen Sekretionserscheinungen; 3) Stellenweise bildet dieses Epithel Ausstülpungen in die Umgebung, die zum Teil solide sind, zum Teil in System dicht gedrängter kleiner Cystchen übergehen; es sind also adenomatöse Bildungen, die allerdings grosse Aehnlichkeit mit „Endotheliom" haben.

Dicht unter der peritonealen Oberfläche der Tube finden sich auch inmitten einer bindegewebigen Protuberanz solide Stränge und Nester von Epithelzellen, wie solche auch in der Umgebung der grösseren Spalträume, deren Epithel streckenweise ebenfalls mehrschichtig ist, vorkommen.

Block IV zeigt also die Entstehung papillärer Massen aus dem Tubenepithel, zum Teil mit noch einschichtigem (morphologisch „benigne" erscheinendem), zum Teil polymorphem (malignem) Epithel, ferner dieselben Bildungen von diesem Epithel ausgehend wie im Uterus (solide Nester mit eigentümlicher hydrophischer Degeneration und ovarialcystenähnliche Partien), sowie adenocarcinomatöse, dort Enthodeliom ähnliche Bildungen in der Wandung.

Block V. Anscheinend kleincystische Partie der linken Tube.

In diesem Schnitte tritt die mehrfach erwähnte Aehnlichkeit mit einem kleincystisch papillären Adenocarcinom des Ovariums noch mehr hervor, sowohl in den Eigenschaften des Epithels, als auch des Stromas, das vielfach weitgehend schleimig entartet und sehr locker ist, wodurch wohl die makroskopisch durchscheinende Beschaffenheit dieser Partie bedingt ist; ausgebreitete Partien sind auch vollständig nekrotisch.

Block VI. Querschnitt der linken Tube, am uterinen Anfang, Uebergang von makroskopisch nicht veränderten zur verdickten Stelle.

An diesen in 66 Schnitten verfolgten Stellen zeigt sich nichts von einer epithelialen Neubildung, dagegen eine fast vollständige streckenweise vollständige Obliteration des Tubenlumens, so dass die Tube in einen soliden bindegewebig-muskulären Strang verwandelt ist. Dies ist im Verlauf von ca. 30 Schnitten in der makroskopisch nicht verdickten Strecke der Fall, dann tritt (uterinwärts) wieder ein Lumen auf, dasselbe ist jedoch eng, unregelmässig, von fibrillärem Bindegewebe und nicht von Epithel

begrenzt und mit Blut erfüllt. Die Tubenschleimhaut ist also vollständig untergegangen. Die Verdickung in der makroskopisch verändert erscheinenden Partie des uterinen Tubenendes ist auch nicht bedingt durch Erweiterung des Lumens, oder Einlagerung von Neubildungsmassen, sondern nur durch starke Zunahme der inneren, besonders aber der äusseren Längsmuskelschicht, sowie der wohlerhaltenen Ringsmuskelschicht. Innerhalb der letzteren sind die ehemaligen Schleimhautfalten noch erkennbar als dicke, solide Bindegewebswülste, die in der Mitte zusammenstossen; dazwischen sind noch schmale Streifen des ehemaligen kernreicheren subepithelialen Stromas erhalten, die hie und da auch noch schmalen Spalten, ausgekleidet von niedrigen Epithel, das teilweise abgeschlossen ist, enthalten. Dies sind wohl die Reste der durch entzündliche Verwachsung obliterierten Tubenlumens; frischere Entzündungserscheinungen fehlen, was auf eine lange Zeit zurückliegende Entstehung der Obliteration deutet.

Block VII. Querschnitt der rechten, Uebergang von der makroskopisch unveränderten in die verdickte Partie in der Nähe der Abtragungsstelle am Uterus.

Wie links, so zeigt sich auch hier zunächst uterinwärts eine starke Verdickung der Muskelschichten; das Lumen ist erhalten, sogar etwas erweitert, jedoch ist auch hier die Schleimhaut als solche zu grunde gegangen; das unregelmässige von einer körnigen fädigen Gerinnungsmasse erfüllte Lumen ist von fibrillärem Bindegewebe begrenzt, dem hie und da eine dünne Lage oder ein hügelartiger Herd lockeren, rundzellig infiltrierten, kernreichen Gewebes aufliegt. In einem seitlichen Recessus des Lumen findet sich ein Haufen abgelöster, aber noch gut gefärbter Epithelien im Lumen. Im Hauptlumen begegnet man erst im 25. Schnitte auf einer etwas ausgedehnten Strecke der Oberfläche erhaltenen Epithel, das zum Teil zylindrisch ist, zum Teil stark abgeplattet; auch leichte Unregelmässigkeiten der Epithelien kommen vor, doch keine eigentlichen Wucherungen und Schichtungen. Schon wenige Schnitte weiter findet man dann im Lumen, näher der Wand, aber über der Epithelsschicht einen kompakten Haufen von Geschwulstzellen, der sich nun in der Serie weiter verfolgen lässt. Bald sieht man ihn der Wand anhaftend, doch ist er dort offenbar nur sekundär im-

plautiert: Man kann keine Uebergangsbilder von den benachbarten zur Seite geschobenen und zusammengeballten Epithelien der Tube sehen, auch sieht man zwischen der bindegewebigen Tubenwand und der sich plötzlich erhebenden, nicht allmählich entstehenden Auflagerung an einer Stelle eine Schicht von Gerinnungsmaterial, wie im Lumen der Tube. Das alles beweist, dass der Gewulstknoten nicht hier entstanden, sondern von weiter oben verschleppt und hier nur sekundär inplautiert ist.

Histologisch entspricht dieser Knoten den Partien, in denen die Geschwulstzellen bis zur Bildung solider sehr breiter Stränge und Nester gewuchert und dann in der schon mehrfach erwähnten Weise hydrophisch degeneriert sind.

Ergebnis: Auf einer infolge alter Entzündungsvorgänge atrophischen Schleimhaut sekundäre Inplautation der Carcinommassen hier nicht papillär.

Block VIII. Stück des peripheren, cystisch entarteten Tubenschnittes mit Papillen.

Die Schnitte sind so angelegt, dass gerade die spornartige Uebergangsstelle zwischen zwei Windungen des Kanals getroffen ist; es finden sich infolgedessen auf beiden Seiten der Schnitte papilläre Auflagerungen und Tubenepithel; dieses letztere ist regelmässig niedrig kubisch, an der Umbiegungsstelle selbst sogar endothelartig abgeflacht; das Stroma der Schleimhaut ist sehr dünn, enthält aber eine Anzahl stark in die Länge gezogener Cystchen, deren Epithel ebenfalls hochgradig abgeplattet ist.

Die papillären Massen erheben sich ziemlich plötzlich, doch geht das niedrige Epithel ohne Unterbrechung in das Epithel derselben direkt über, so dass sie an Ort und Stelle durch Umwandlung des ursprünglichen Epithels entstanden zu sein scheinen; das Stroma der Papillen ist zum Teil myxomatös; das Epithel hat sowohl solide, breite Carcinomnester mit teilweiser hydrophischer Degeneration gebildet, zum Teil adenomähnliche Wucherungen, so dass hier wieder dieselben hystologischen Eigentümlichkeiten zu Tage treten, wie in der linken Tube und im Uterus.

Das Bindegewebe ist in der Mehrzahl der Auflagerungen ganz ausserordentlich spärlich entwickelt.

Die Wand des Tubensacks jenseits der Schleimhaut enthält, wie die van Gieson'sche Färbung zeigt, ausser derbem fibrillärem Bindegewebe noch reichlich glatte Muskelfasern, wodurch die an den nicht erweiterten Tubenabschnitten ja sehr ausgesprochene Hypertrophie der Muskulatur als auch hier ursprünglich vorhanden dargetan wird.

Block IX. Aus dem umfangreichen Geschwulstknoten am uterinen Anfangsteile der rechten Tube, makroskopisch kleincystisch erscheinend.

Diese Schnitte bieten im ganzen dasselbe Bild dar, wie Block IV aus der linken Tube ziemlich grosse, cystische Hohlräume sind erfüllt von einer sehr zähen und dichten, fadigen Gerinnungsmasse und ausgekleidet von einem Epithel, das in seiner mannigfachen Beschaffenheit ganz dem eines durch maligne Degeneration eines Pseudomucinhystoms entstandenen Adenocarcinoma ovarii entspricht.

Zusammenfassung:

In vorliegendem Falle waren also beide Tuben und der Uterus carcinomatös erkrankt und die Gleichheit des histologischen Aufbaues bewies die Zusammengehörigkeit der Carcinome. Dass das doppelseitige Tubencarcinom die primäre Erkrankung ist, wird aus folgenden Erwägungen geschlossen:

1. Die Tubengeschwülste sind sehr viel umfangreicher als das ganz oberflächliche, noch nicht tief in die Wandung eingedrungene Uteruscarcinom.

2. Das uterine Ende der linken Tube zeigt eine alte Obliteration; auf dem Schleimhautweg kann also die Ausbreitung des Carcinoms vom Uterus auf die Tube hier nicht erfolgt sein, auf dem Wege durch die Uteruswandung auch nicht, denn diese ist noch frei; es bliebe also nur der Umweg durch die rechte Tube, welcher ebenfalls im höchsten Grade unwahrscheinlich ist, da ja beide Tuben am abdominalen Ende verschlossen sind.

3. Dagegen macht die Auffindung von secundär implantierten Geschwulstpartikelchen im uterinen Teil der rechten Tube es sehr wahrscheinlich, dass die Geschwulst im Uterus auf die gleiche Weise durch Implantation von der rechten Tube her entstanden ist.

4. Ist das histologische Bild, wie es oben beschrieben wurde, etwas abweichend von dem gewöhnlichen Bild des Adenocarcinoms corporis uteri.

5. Konnte die autochthone Entwickelung der Geschwulst in beiden Tuben direkt verfolgt werden.

Histologisch zeigt auch dieser III. Fall wieder, dass ein rein papillomatöses und rein adenomatöses Stadium der Entwickelung des ausgesprochenen Carcinoms durchaus nicht voraus zu gehen braucht; direkte maligne Metaplasie des Epithels, Papillenbildung, Entwickelung solider adenomatöser Ausstülpungen in die Wand, Cystenbildung treten vielmehr an den verschiedenen Stellen beider Tuben gleichzeitig auf.

Können wir also aufgrund unserer Beobachtungen die eine, eben erwähnte Angabe von Saenger und Barth nicht bestätigen, so liefert andererseits unser III. Fall den anatomischen Beweis für eine weitere wichtige Behauptung dieser Autoren, die bis lang noch nicht als unbestreitbar bewiesen gelten konnte.

Saenger und Barth stellten es, wie bekannt, als beinahe ausnahmslos giltige Regel auf, dass sich die Carcinome der Tube entwickeln auf dem Boden, chronisch längere Zeit vorausgegangener entzündlicher Veränderungen. Gegen diesen auch für die allgemeine Pathologie wichtigen Satz wendet sich namentlich Eckardt, der glaubt, dass die nachweisbaren, oft geringfügigen Entzündungserscheinungen sehr wohl erst die Folge der Carcinomentwickelung nur der sie begleitenden regressiven Veränderungen sein könnten, dass also die entzündliche Grundlage der Carcinomentwickelung durchaus nicht erwiesen sei.

Dem gegenüber ist es nun von grossem Interesse, dass wir hier sicher ganz alte, zweifellos der Carcinomentwickelung vorausgegangene Entzündungserscheinungen nachweisen konnten, die in einer vollständigen bindegewebigen Obliteration einer Strecke des Tubenlumens gipfelten. Es kann darnach kein Zweifel sein, dass in unserem Fall wenigsten die chronische Entzündung der Carcinomentwickelung vorausging, und damit gewinnt die Saenger-Barth'sche Annahme sehr viel an Wahrscheinlichkeit.

Schlussbetrachtung.

Werfen wir nun zum Schlusse noch einen Blick auf das klinische und anatomische Bild der malignen Degeneration in der Tube, soweit es bisher bekannt war und sehen wir zu, was durch unsere Beobachtung diesem Bilde etwa noch eingefügt werden konnte.

Von einem umschriebenen Krankheitsbild der malignen Tubengeschwülste kann man kaum sprechen, sie machen kaum andere klinische Erscheinungen, als die chronischen Tumoren der Tube entzündlichen Ursprungs: ja in unseren 3 Fällen rührten die Erscheinungen, welche die Patientinnen zum Arzte führten, Schmerzn mit Blutungen, wahrscheinlich nicht von der Tubenerkrankung selbst her, erstere waren vielmehr im wesentlichen als peritionitische Schmerzen aufzufassen, bedingt durch die sich ausbildenden Verwachsungen, die begleitende chronische lokalisierte Peritionitis; in einem der Fälle wird in der Anamnese sogar ein ausgesprochener peritionitischer Anfall erwähnt.

Die Blutungen aber können in unseren Fällen wenigstens, in denen sich schliesslich immer eine Beteiligung des Uterus ergab, wohl nicht auf die Tubenerkrankung als solche bezogen werden. Sollte man also überhaupt einmal Anlass haben, an eine maligne Erkrankung der Tube zu denken, so würden aus der Anamnese sich ergebende uterine Blutungen die Diagnose auf Tubencarcinom nicht direkt stürzen können, sondern nur darauf hinweisen, dass auch der Uterus mit erkrankt ist und ein etwa von der Hauptoperation ausgeführtes Probecürettement würde, wie in unserem III. Fall auch ohne den, die exakte Diagnose vorher gestellt worden wäre, auf den richtigen Weg der Therapie leiten, die nur in den Exstirpation der gesamten inneren Genitalien vom Abdomen her bestehen kann.

Menstruationsanomalien im Allgemeinen als Symptome des Tubencarcinoms anzuführen geht nicht an: von unseren Patientinnen, die allerdings alle das 50. Lebensjahr überschritten hatten, wie die meisten in der Literatur beschriebenen Fälle, hatte die eine 4 Monate lang überhaupt nicht geblutet, die andere hatte eine Blutung nach 3jähriger Menopause, die dritte klagte nur über blutig-wässerigen Ausfluss.

Ebenso zweifelhaft scheint es uns, ob man, wie Saenger und Barth es vermutungsweise tun, das Auftreten eines „Hydrops profluens tubae" unter die Zeichen einer malignen Tubengeschwulst rechnen kann. Denn diese an sich schon sehr seltene Erscheinung ist sicher sehr viel häufiger durch gutartige katarrhalische Erkrankung der Tube bedingt, als durch Carcinom der Tube.

Die Anschwellung des Leibes war nur der einen Patientin aufgefallen.

Unter den objektiven Erscheinungen ist der Nachweis einer oft beträchtlichen Geschwulst besonders hervorzuheben, meist cystisch sich anfühlend; in 2 unserer Fälle erreichten die Tumoren fast den Nabel. Infolge der frühzeitig sich ausbildenden Verwachsungen sind die Tumoren wohl meist unbeweglich; ihre eigentümliche Form und ihre Doppelseitigkeit, die sich nach unserer Ansicht häufiger finden wird, als bisher angenommen wurde, wird die Tumoren als solche der Tube erkennen lassen. Da aber sowohl einfache Hydrosalpingen, als namentlich tuberkulöse Pyosalpingen dieselbe Grösse, Gestalt, Konsistenz, Unbeweglichkeit aufweisen können und zudem viel häufiger vorkommen, so wird die sichere Unterscheidung von diesen nicht möglich sein.

Von einer exakten Diagnose maligner Tubentumoren wird man also nicht sprechen können, wenn auch gelegentlich eine auffallende Kachexie, vielleicht auch gleichzeitig bestehender Ascites, den Verdacht der Malignität wachrufen kann. Freilich wird man auch dann eher das viel häufigere Vorkommnis annehmen, dass sich ein maligner Ovarientumor mit einem entzündlichen Tubentumor kombiniert hat.

Nach Eröffnung der Bauchhöhle, namentlich aber einer der Tubengeschwülste, wird man jedoch die Diagnose meist sofort

stellen können. Besonders sei hier erinnert an die frei im flüssigen Inhalt der Tuben schwimmenden Gewebsteile, die sich beim Platzen des vermeintlichen Hydrosalpinx oder Haematosalpinx mit der blutigen Flüssigkeit über das Operationsfeld ergiessen werden und sogleich einen malignen, mit Gewebsnekrose und — Abstossung eingehenden Prozess annehmen lassen müssen. Auch solange die ja meist verschlossenen Tuben nicht geöffnet sind, wird die eigentümliche, jetzt, bei der dirkten Betastung nicht mehr rein cystische, sondern stellenweise mehr teigige Konsistenz den Operateur der überhaupt schon einen derartigen Fall gesehen hat, auf die aussergewöhnliche Natur des Tumors aufmerksam machen. Das Gleiche kann geschehen durch die als weissliche Flecken durchschimmernden markähnlichen Geschwulstherde, die sich von dem übrigen, bläulich durchschimmernden blutigen Inhalt der neueröffneten Tube abheben. Dieses Bild bot in zwei unserer Fälle die eine Tube dar.

Ueber die Therapie können wir uns kurz fassen: Nachdem das öftere Vorkommen von Metastasen im Uterus durch unsere Fälle von Neuem erwiesen ist, muss, wie dies auch von anderer Seite schon geschehen ist, die grundsätzliche Entfernung der gesamten inneren Genitalien gefordert werden. Denn auch die Doppelseitigkeit ist häufig, wenn nicht die Regel, Metastasen in den Ovarien zu finden, wie in der Literatur mehrfach erwähnt.

Ueber die Prognose müssen wohl noch weitere Erfahrungen abgewartet werden; wir glauben aufgrund unserer Erfahrungen, dass sie der bekannten üblen Voraussage selbst frühzeitig entfernter Ovarialcarcinome kaum nachsteht.

Bezüglich der Aetiologie haben unsere Erfahrungen, wie bereits erwähnt, bestätigt, dass die klimakterischen Jahre mit Vorliebe befallen sind. Wichtiger vielleicht ist der am Schlusse der Beschreibung des III. Falles ausführlich besprochene anatomische Nachweis, dass sich hier das Carcinom aufgrund sicher älterer chronisch entzündlicher Prozesse entwickelt hat. Dieses von Saenger und Barth auf den Schild erhobene aetiologische Moment ist darnach in seiner Bedeutung wohl anzuerkennen.

Was das anatomische Bild des Tubencarcinoms anlangt, so tritt dasselbe regelmässig auf in Gestalt sehr weicher, weisslicher, markähnlicher meist aber nicht immer papillärer Ge-

schwulstmassen, die in das Innere der am abdominalen Ende verschlossenen und in eine cystische Geschwulst verwandelten Tube eingeschlossen sind. Ob die Sactosalpinx als solche vor dem Carcinom bestand, oder erst infolge von Carcinomentwickelung sich ausbildete, dürfte im Einzelfalle nicht immer mit Sicherheit zu entscheiden sein. Wir glauben, dass sehr häufig der erstere Zusammenhang besteht und zwar nicht nur deshalb, weil wir in unserem III. Falle dies auf Grund des histologischen Befundes annehmen mussten. Obliteration des uterinen Tubenendes und beginnende Carcinomentwickelung in einem grossen Tubensack, der sich durch die bestehende Muskelhypertrophie und die Abplattung des Epithels, soweit es noch nicht maligne degeneriert war, als älteren Datums auswies. Der zweite Grund, warum wir das Vorausbestehen des Tubenverschlusses für die Mehrzahl der Fälle annehmen, ist folgender: Wäre das Ostium abdominale gewöhnlich offen, so hätte man viel öfter eine diffuse Dissemination der Geschwulst auf dem Peritoneum sehen müssen, zu der ja die papilläre Beschaffenheit und die leichte Abbröckelung der Geschwulstmassen, die sich in den frei flottierenden, reiskörnerähnlichen Partikelchen, die sich so häufig fanden, documentiert, die schönste Gelegenheit gibt. Eine solche Ausbreitung sehen wir denn auch in dem Fall von Le Count, bei welchem das Ostium abdominale ausnahmsweise offen geblieben war. Wir können also in den gewöhnlichen Fällen der peritonealen Ausbreitung — sofern nicht schon späte Stadium erreicht sind — einen Wahrscheinlichkeitsbeweis des primären Verschlossenseins der Tube erblicken.

Auf die histologische Beschaffenheit der Tubencarcinome wollen wir noch einmal ausführlich eingehen: uns scheint als ob hier zu viele Unterabteilungen unterschieden worden wären und wir sind der Meinung, dass sich auch an der Tube, wie im Uterus, die verschiedenen Formen des Carcinoms (papilläres, cystisches, alveoläres, gyriformes u. s. w.) häufig kombinieren und dass am besten das Tubencarcinom ganz allgemein als „Adenocarcinom" charakterisiert wird, das mit dem des Uterus grosse Aehnlichkeit aufweist.

Dagegen möchten wir mit Le Count noch einmal nachdrücklich dafür eintreten, dass der vage und nichtssagende Ausdruck „Papilloma tubae" fallen gelassen wird. Finden sich makroskopisch

papilläre Bildungen „Papillome“ in der Tube, so muss eben durch genaue histologische Untersuchung festgestellt werden, ob es sich um entzündliche eventuell tuberkulöse oder gonorrhoische Wucherungen handelt, oder um maligne, sei es von Epithel, sei es von Bindegewebe oder Enthodel ausgehende Neubildungen und erst nach dieser mikroskopischen Feststellung muss der richtige Name und das Wesentliche bezeichnende gewählt werden.

Zum Schlusse sei noch einmal auf die histologische Sonderstellung unseres II., bereits von Franqué veröffentlichten Falles hingewiesen: es ist wohl der erste bekannte Fall von maligner Kombinationsgeschwulst der Tube und der 4. sichere Fall vom Sarkom der Tube, da von den bisher mitgeteilten nur die von Jouvrin, Gottschalk und van Kahlden allgemeine Anerkennung gefunden haben.

Am Schlusse erlaube ich mir meinem hochverehrten Lehrer, Herrn

Professor Dr. Hofmeier

für Ueberlassung des wertvollen Materials und für die freundliche Uebernahme des Referates, sowie Herrn

Professor Dr. von Franqué

für seine wertvolle Unterstützung bei der Durchführung und Niederschrift zu dieser Arbeit meinen ergebensten Dank auszusprechen.

Literatur.

1. J. Arendes, Ueber primäres Carcinom der Tube. Inaugural-Dissertation (Würzburg) 1900.
2. Cullingworth, Prymary carcinoma of the Fallopian Tubes. Transactions of the Obst. Soc. of London 1896, XXVI, p. 307.
3. Danel, Essan sur les Tumeurs malignes primitives de la Tromp Uterine 1899, Paris.
4. Doran, Prymary canceur of the Fallopian Tube. Transact of Pathol. Soc. of London, 1888, XXXIX p. 208.
5. Ebert und Kaltenbach, Ueber Papillom der Tube. Zeitschr. f. Geb. und Gyn., Bd. XVI. p. 357, 1889.
6. Eckardt, Ein Fall von primärem Tubencarcinom. Arch. f. Gyn., Bd. LIII., p. 183, 1897.
7. Fabricius, Beiträge zur Casuistik der Tubencarcinome. Wiener klin. Wochenschr. Nr. 49, p. 1230, 1899.
8. Falk, Ein Fall von primärem Tubencarcinom. Verhandl. der Berl. med. Gesellsch., Sitzung vom 11. März, p. 93; und: Therapeutische Monatsschrift, Bd. IX, p. 313, 1897 Berlin.
9. Fearne, Ueber primäres Tubencarcinom. Geb. u. Gyn. (Leopold), Bd. II.
10. Fischel, Ueber einen Fall von primärem, papillärem Krebs der Muttertrompeten. Zeitschr. f. Heilk. XVI. Heft 2, p. 143, 1895.
11. Friedenheim, Beitrag zur Lehre vom Tubencarcinom. Ueber ein primäres rein alveoläres Carcinom der Tubenwand. Berl. klin. Wochenschrift XXXVI, p. 542, 1899.
12. Gottschalk, Primäres Tubensarkom, Centralbl. f. Gyn. Nr. 44, p. 727, 1886.
13. Hofbauer, Ueber primäres Tubencarcinom, Arch. f. Gyn., Bd. LV. Heft 2, p. 316. 1898.
14. Hurdon, a Case of Prymary Adenocarcinoma of the Fallopian Tube, Bulletins of the Johns Hopkins Hospital, Val. XII, Nr. 127. p. 315, 1901.
15. Ch. Dixon Jones, Three cases of Myeloma (Sarkom) of the Fallopian Tube. American Journal of Obstetrics, 1893, p. 324.

16. Jouvrin, Myxo-sarkoma of the Gallopian Tube. New-York, Med. Journ., pag. 609, 1889.
17. Kahlden, Ueber das primäre Sarkom der Tube. Ziegler's Beitr. z. path. Anath. u. allg. Path., 1897, XXI, pag. 275.
18. Kleinhans, Die Erkrankungen der Tube. Handbuch der Gynaekologie von J. Veit, 1899.
19. Knauer, Ein Fall von primärem Carcinom der Tube bei einer Tubo-ovarialcyste. Centralbl. f. Gyn., Nr. 21, p. 574, 1895.
20. Knauer, Doppelseitiges Tuboovarialcarcinom. Zentralbl. f. Gyn., Nr. 43, p. 1211, 1901.
21. Kretz, Zur Kasuistik der Papillome der Eileiter. Wien. klin. Wochenschrift, VII, p. 572, 1894.
22. Landau u. Rheinstein, Primäres Carcinom der Tube. Beiträge zur pathol. Anatomie der Tube. Arch. f. Gyn., Bd. XIX, Heft 2, p. 273, 1891.
23. Le Count, The Genesis of Carcinoma of the Fallopian Tube in Hyperplastic Salpingitis, with Report of a Case and a Table of 21 Reported Cases. Bulletin of the Johns Hoskins Hospital Vol. XII, Nr. 120, p. 55, 1901.
24. Mercelis, Primary carcinoma of the Fallopian Tube. N. Med. J. 1900, LXXII, p. 45.
25. Mischnoff, A case of Primary carcinoma of the Fallopian Tubes (Russian). Meditsina St. Petersburg 1901. Nr. 3, p. 181.
26. O. Müller, Ein Fall von primärem Tubencarcinom. Inaug.-Diss. (Würzburg) 1896.
27. Novy, Ein Fall von primärem Tubencarcinom. Monatsschr. f. Geb. u. Gyn., Bd. XI, p. 1043, 1900.
28. Orthmann, Ueber Carcinom der Tube. Zeitschr. f. Geb. u. Gyn., Bd. 15, p. 212, 1888.
29. Orthmann, Demonstration von einem Ovarial- und Tubensarkom. Verhandl. der deutsch. Gesellsch. f. Gyn. 1899, p. 490.
30. Osterloh, Demonstration eines Tubencarcinom. Zentralbl. f. Gyn., Nr. 31, p. 809, 1896.
31. Pilleet, Epithelioma de la trompe uterine. Bull. Soc. Anat. de Paris, 1897, XI, p. 956.
32. Roberts, A Case of Primary carcinoma of the Fallopian Tube. Tr. Obst. Soc. London, 1898, XI, p. 189.
33. Rosthorn, Primäres, medulares Carcinoma tubae. Zeitschr. f. Heilk., 1896, XVII, p. 177.
34. Routier, Primärer Krebs der Tube. Bull. et Mem. de la Société de Chirurgie de Paris, 1893 und Zentralbl. f. Gyn., 1893 pag. 735.
35. Sänger u. Barth, Carcinoma papillare dextrae. In Martins Handbuch der Krankheiten der Eileiter 1895, p. 253.
36. Sänger u. Barth, Sarcoma mucosae tubae. In Martins Handbuch der Krankheiten der Eileiter 1895, p. 283.

37. Senger, Ueber primäres Sarkoma der Tuben. Zentralbl. f. Gyn. 1886, Nr. 37, p. 601.
38. Smyly, Report of 112 Abdominal sections performed in the Rot unda Hospital. The Dublin Journ. of med. Science 1893.
39. Veit, Diskussion zu dem Vortrag Kaltenbach's über Tubencarcinom. Zeitschr. f. Geb. u. Gyn., Bd. XVI, pag. 212, 1889.
40. Warneck, Trois cas de tumeurs des trompes compliquees de la toc-sion du pedicule. Nouv. Arch. d'Obst et gyn. Paris 1896, Nr. 3, pag. 81.
41. Watkins (und E. Ries), Exhibition of unique microscopie sections of papilloma and carcinoma of the Tubes etc. Am Gyn. and Obst. J. 1887, XI, p. 272 N. Y.
42. Westermark u. Quensel, Ett patt of dubbelsidig kancer i tubae Fallopie. Nordisk med. Arkiv, 1892, XXIV; und: Doppelseitiger Eileiterkrebs. Zentralbl. f. Gyn. 1893.
43. Wynter, Primary Carcinoma of the right Fallopian tube with large cyst in connection with the new. growth. Transact of Patholog. Soc. of London 1891.
44. Witthauer, Primäres Tubencarcinom. Monatsschr. f. Geb. u. Gyn. Bd. 12, p. 615, 1900.
45. Zweifel, Primäres carcinoma tubae papillaere. Vorlesungen über klin. Gyn., Berlin 1892, p. 139.
46. Zweifel, Demonstration eines primären Carcinoms einer Tube mit Ovarialcyste. Zentralbl. f. Gyn. 1894, Nr. 27, p. 661.

Die Fälle von Graefe (ein Fall von primärem Tubencarcinom, Zentralbl. f. Gyn., Nr. 51, pag. 1389, 1902), von Stolz (zur Kenntnis des primären Tubencarcinoms, Arch. f. Gyn., Bd. LXVI, Heft 2, p. 365) und von Zangenmeister (über primäre Tubencarcinome, Zentralbl. f. Gyn., Nr. 26, p. 690, 1902 und Beiträge zur klinischen Chirurgie, Bd. XXXIV, p. 96, 1902) konnte ich leider nicht mehr benützen, da meine Arbeit schon vorher beendet war.

Erklärung der Abbildungen.

(13 Abbildungen auf VI. Tafeln).

Tafel I.

Fig. 1. (1—6, Fall II). Geschwulstknötchen aus der rechten Tube, bestehend aus Sarkomgewebe, überzogen von Epithel in beginnender carcinomatöser Entartung. Vergrösserung 15:1. (Vergleiche Text S. 52.)

Fig. 2. Oberfläche des Knötchens in Fig. 1 bei starker Vergrösserung (180:1). a) carcinomatöses Epithel, b) sarkomatöses Stroma. (Vergl. Text S. 52.)

Fig. 4. Endotheliomgewebe mit knorpelartiger Einlagerung aus der linken Tube. Vergrösserung 33:1. (Vergl. Text S. 49.)

Tafel II.

Fig. 3. Blutgefäss mit maligne wuchernden Endothelien aus der linken Tube. Vergrösserung 160:1. a) Sarkomatöses Stroma, b) normales, c) und d) maligne degeneriertes Enthodel. (Vergl. Text S. 45.)

Fig. 5. Partie von Fig. 4 bei a, bei starker Vergrösserung (160:1). Endotheliomgewebe; das in den Hohlräumen enthaltende Blut ist nicht gezeichnet. (Vergl. Text S. 49.)

Fig. 6. Sarkomatöser Polyp des Uterus. Vergrösserung 20:1. (Vergl. Text S. 53.)

Tafel III.

Fig. 7. (7 8, Fall I.) Die Geschwulst der rechten Tube, die auffallende Aehnlichkeit mit einer Dünndarmschlinge mit stark injizierter Oberfläche gezeigt. Nach Natur gezeichnet. (Vergl. Text S. 34.)

Tafel IV.

Fig. 8. Längsschnitt von Fig. 7. Nach Natur gezeichnet.

Tafel V.

Fig. 11. Querschnitt des uterinen Anfangsteil der rechten Tube, welche die maligne Papillenbildung des Epithels zeigt. Vergrösserung 50:1. (Vergl. Text S. 60.)

Fig. 10. Ausgeschabte Uterusschleimhaut mit den soliden, sehr breite Stränge bildenden Tumorzellen, die eine eigentümliche Quellung erfahren haben. (Nach van Gieson gefärbt.) Vergrösserung 132:1. a) und b) die solide Stränge bildende Partie der Tumorzellen, c) kompakte ziegelrot gefärbte Substanz. (Vergl. Text S. 59, 62.)

Fig. 13. Cystische Bildung auf der Schleimhaut der linken Tube, die von dem regelmässigen, einschichtigen stark sezenierenden Epithel ausgekleidet wird. Vergrösserung 42:1. (Vergl. Text S. 62.)

Tafel VI.

Fig. 12. Auf der Schleimhaut der linken Tube sich erhebende Papillen, die nur aus Epithelzellen bestehen. Vergrösserung 110:1. (Vergl. Text S. 61.)

Fig. 9. (9—13, Fall III.) Ausgeschabte Uterusschleimhaut mit kleinerer und grösserer Cystenbildung bei starker Vergrösserung (180:1). a) Hohes pallisadenartiges Epithel mit basalständigen, kleinen Kernen, b) Cystchen mit dickem schleimigen Inhalt. (Vergl. Text S. 59.)

Fig. 7 -8. Abbildungen sind von Fr. Dürr und die übrigen Abbildungen von Herrn Freytag gezeichnet.

Lebenslauf.

Verfasser, Yuseki Morinaga, japanischer Staatsangehörigkeit geboren am 5. Dezember 1870 zu Saga, im Regierungsbezirk Saga, als Sohn des kaiserlich japanischen Leibarztes Yuken Morinaga. Nach der Absolvierung der Volksschule und des Gymnasiums zu Tokio trat er September 1890 in die medizinische Abteilung der kaiserlichen Hochschule Nr. I zu Chiba ein. Der ärztlichen Staatsprüfung und Promotion unterzog er sich im Semptember 1895 ebendaselbst und erlangte dadurch den Titel „Jgakuto-kugioshi".

Vom Oktober 1896 an bis zu seiner Abfahrt nach Europa war er als Volontär-Assistent an der kaiserlichen Universitäts-Frauenklinik zu Tokio beschäftigt.

Seit seiner Ankunft (Oktober 1899) in Europa immatrikulierte er sich an der Universität Würzburg, studierte daselbst 8 Semester und arbeitete dort im Laboratorium der Universitäts-Frauenklinik.

Während seines Studiums hörte er die Vorlesungen und Kurse folgender Herren Professoren und Dozenten:

von Koelliker, von Rindfleisch, von Schönborn, von Leube, Hofmeier, Kunkel, Stöhr, Lehmann, von Frey, von Franqué, Borst, Rostoski, Burkhard.

Vorstehende Dissertation hat er unter der Leitung des Herrn Professor Dr. von Franqué verfasst.

1

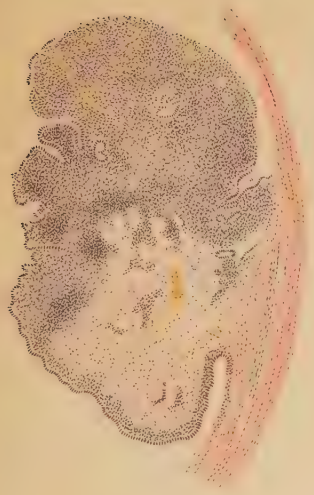

2

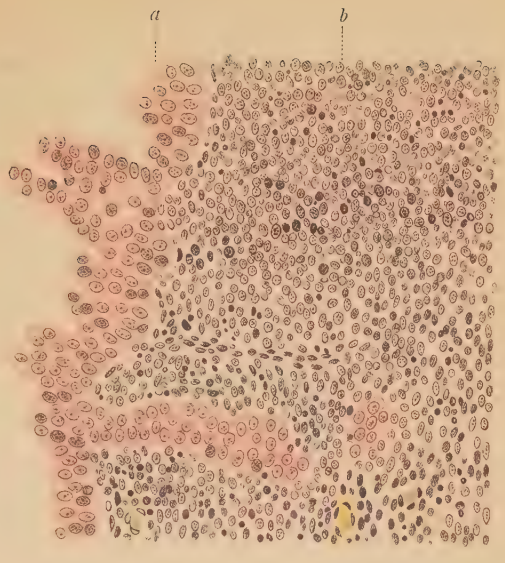

4

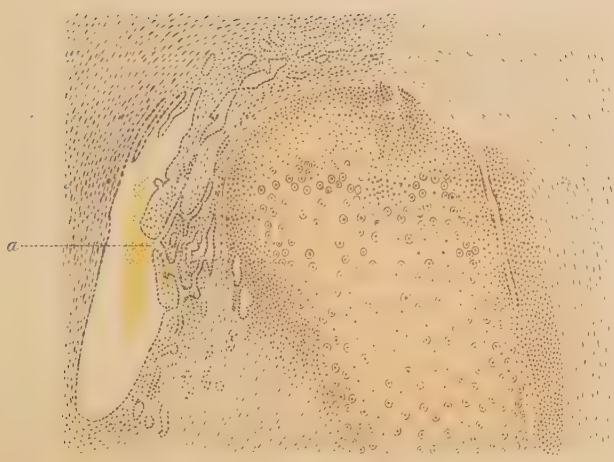

5

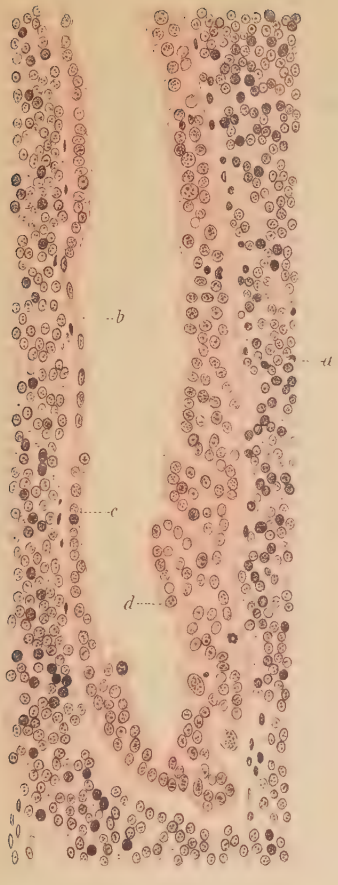

5

6

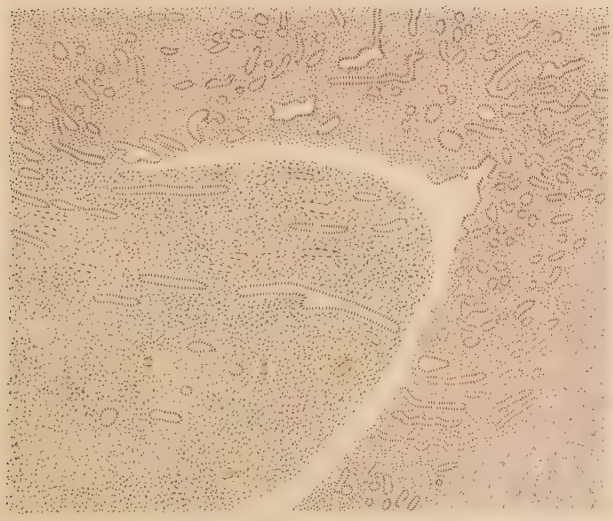

7.

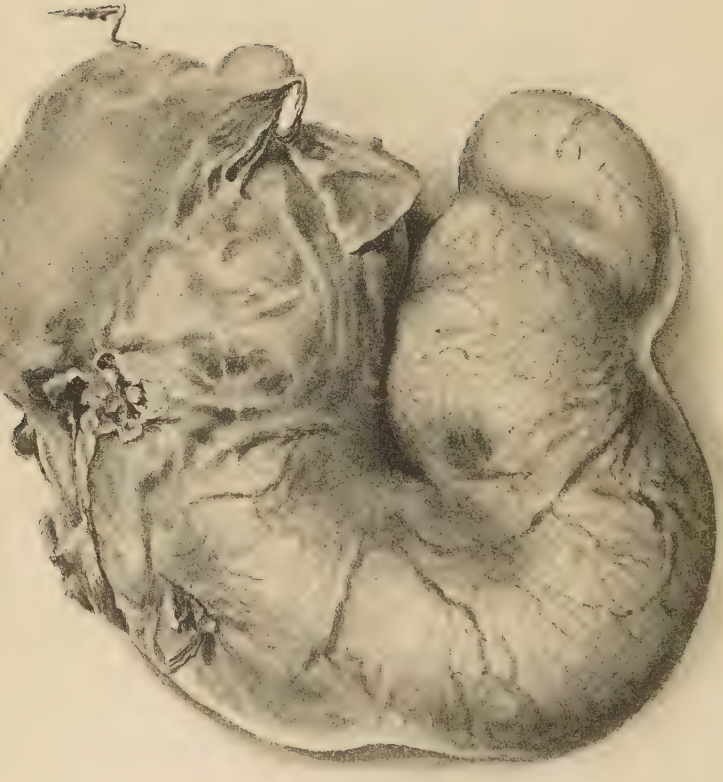

Nach Natur gez.
Fr. Dürr.

Lith. Anst. v. F. Borst, Würzburg.

8.

Lith. Anst. v. F. Borst, Würzburg

11

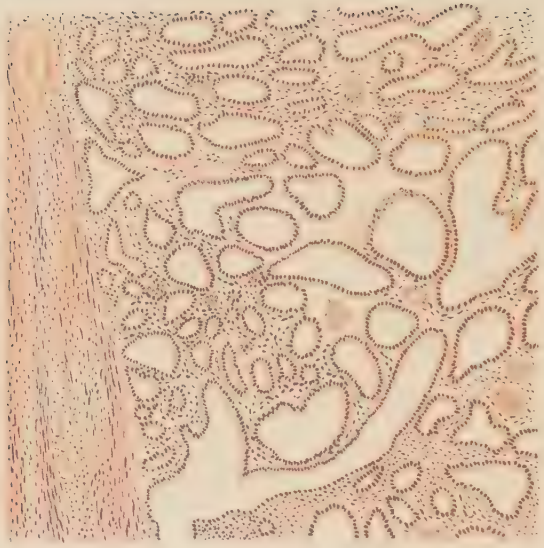

13

10

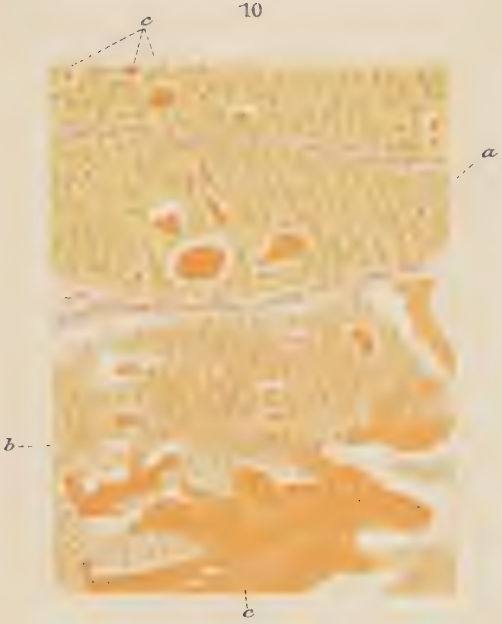

12

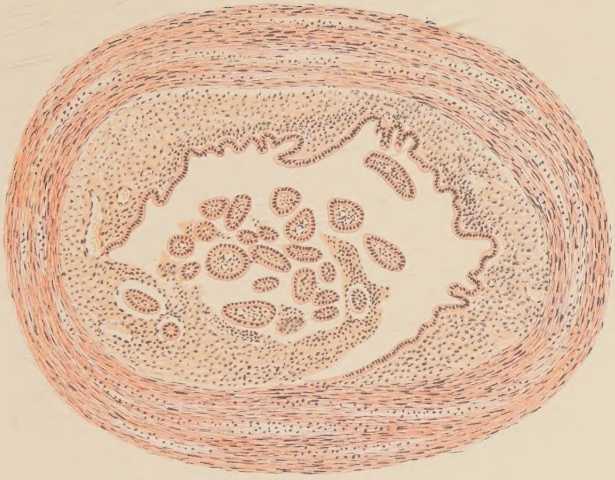

9